

Affections rétiniennes congénitales non évolutives

Anomalies de la vision des couleurs (système des cônes)

Les déficits de la vision des couleurs peuvent être congénitaux ou acquis. Les déficits de la vision des couleurs congénitaux sont non évolutifs et affectent en général les deux yeux de manière similaire, alors que les déficits acquis peuvent être évolutifs et n'atteindre qu'un œil selon la cause sous-jacente.

Déficits congénitaux de la vision des couleurs

Trichromatisme

Les déficits congénitaux de la vision des couleurs sont traditionnellement classés en fonction de l'aptitude d'un patient à faire correspondre des couleurs. Une personne présentant une vision colorée normale (*trichromatisme* ou *trichromatie*) peut reproduire n'importe quelle lumière colorée en ajustant un mélange de trois lumières de couleurs différentes ou couleurs primaires (une longueur d'onde longue rouge, une longueur d'onde moyenne verte et une longueur d'onde courte bleue).

Les sujets présentant un *trichromatisme anormal* constituent la part la plus importante des personnes avec une déficience de la vision colorée ; environ 5 à 6 % des hommes en font partie. Ces sujets savent utiliser les trois couleurs primaires pour reproduire une couleur donnée, mais comme le photopigment de l'un de leurs cônes présente un spectre d'absorption anormal, ils utilisent une proportion différente de couleurs que celle utilisée par des personnes ayant une vision colorée normale. Chez environ 5 % des hommes, le pigment photosensible aux longueurs d'ondes moyennes (cônes M) présente un spectre d'absorption proche de celui du pigment photosensible aux longueurs d'ondes longues (cônes L) ; on parle alors de *deutéranomalie*. Chez 1 % des hommes, c'est le pigment photosensible des cônes L qui a un spectre d'absorption proche du photopigment des cônes M ; on parle de *protanomalie*. Les *tritanomalies* congénitales sont encore plus rares que les *tritanopies* (décrites dans le paragraphe suivant) et certains spécialistes mettent leur existence en doute.

La trichromatie anormale a différents degrés de sévérité. Certains individus ont seulement une anomalie légère et peuvent, par exemple, échouer sur certaines planches délicates du test d'Ishihara, mais n'avoir aucun problème à nommer les couleurs ou à réaliser certains tests comme le test de classement de Farnsworth « Panel D-15 » (voir chapitre 3).

Tableau 11-1 Classification et Incidence dans la population masculine des déficits de la vision des couleurs

Mode de vision des couleurs	Transmission	Incidence dans la population masculine (%)
Héréditaire		
<i>Trichromates</i>		
– Normal	–	92,0
– Deutéranomalie	RX	5,0
– Protanomalie	RX	1,0
– Tritanomalie	AD	0,0001
<i>Dichromates</i>		
– Deutéranomalie	RX	1,0
– Protanomalie	RX	1,0
– Tritanomalie	AD	0,001
<i>Achromatopsie (monochromatisme)</i>		
– Typique (monochromatisme à bâtonnets)	AR	0,0001
– Atypique (monochromatisme à cônes bleus)	RX	Inconnue
Acquis		
Tritanomalie (bleu-jaune)	Inconnue	Inconnue
Protanomalie-deutéranomalie (rouge-vert)	Inconnue	Inconnue

AD = autosomique dominant; AR = autosomique récessif; RX = récessif lié à l'X.

D'autres ont une altération profonde de la perception des couleurs et peuvent paraître dichromates à certains tests de vision des couleurs.

Les déficits héréditaires congénitaux de la vision colorée sont le plus souvent récessifs liés à l'X, et portent sur l'axe rouge-vert; ils affectent 5 à 8 % des hommes et 0,5 % des femmes. Les déficits acquis portent le plus souvent sur l'axe bleu-jaune, ou tritan, et touchent les hommes et les femmes de manière équivalente. Le tableau 11-1 montre la classification traditionnelle des altérations de la vision des couleurs sur la base des résultats aux tests de confusion des couleurs.

Dichromates

Les individus qui n'utilisent que deux couleurs primaires pour reproduire une couleur cible sont dichromates. Il est admis qu'il manque à ces personnes un des photopigments des cônes. Environ 2 % des hommes sont dichromates; 1 % n'ont pas de photopigment sensible aux longueurs d'ondes longues (cônes L) – on parle de *protanopie* – et 1 % n'ont pas de photopigment sensible aux longueurs d'ondes moyennes (cônes M) – on parle de *deutéranopie*. Une troisième forme congénitale, rare, existe lorsqu'il manque le photopigment sensible aux longueurs d'ondes courtes (cônes S), appelée *tritanopie*; il s'agit d'un déficit autosomique dominant présent chez environ 0,001 % de la population.

Achromatopsie

Une absence de perception colorée, ou *achromatopsie*, signifie que n'importe quelle couleur spectrale peut être appariée à n'importe quelle autre simplement par ajustement de l'intensité. Les achromatopsies congénitales sont des affections de la fonction des photorécepteurs. Il existe essentiellement deux formes d'achromatopsies : 1) le *monochromatisme à bâtonnets* et 2) le *monochromatisme à cônes bleus*. Les deux affections se

présentent avec un nystagmus congénital, une acuité visuelle basse et une photophobie. L'électrorétinogramme (ERG) permet la distinction avec un nystagmus moteur congénital ou un albinisme oculaire, l'ERG des cônes étant normal dans ces deux cas (voir fig. 3-2).

Le *monochromatisme à bâtonnets* (achromatopsie complète) est la forme la plus sévère ; les individus atteints ont une fonction des bâtonnets normale mais aucune fonction détectable des cônes et voient le monde en nuances de gris. Les patients peuvent avoir une expression complète ou partielle du trouble, avec une acuité visuelle pouvant aller de 1/10 à 2,5/10. Le nystagmus est présent en général dans l'enfance et peut s'améliorer avec l'âge. De manière caractéristique, l'ERG des patients atteints de monochromatisme à bâtonnets retrouve une absence de réponses des cônes et une réponse normale des bâtonnets. L'adaptométrie à l'obscurité ne retrouve pas de premier segment photopique, ni de point alpha de jonction avec le segment scotopique. Cette affection se transmet sur un mode autosomique récessif.

Mi-2014, 5 gènes ont été identifiés comme associés à cette affection : 1) *CNGA3*, sur 2q11, qui est responsable de 20 à 30 % des cas et qui code pour la sous-unité alpha du canal cationique guanosine monophosphate cyclique (GMPC)-dépendante des cônes ; 2) *CNGB3*, sur 8q21-q22, qui est responsable de 40 à 50 % des cas et qui code pour la sous-unité bêta 3 du canal cationique GMPC-dépendant ; 3) *GNAT2*, sur 1p13.3, qui code pour la sous-unité alpha de la transducine spécifique des cônes ; 4) *PDE6C*, sur 10q23.33, qui code pour la sous-unité alpha de la phosphodiesterase 6C des cônes spécifique du GMPC ; et 5) *PDE6H*, sur 12p13, qui code pour le sous-unité γ inhibitrice de la GMPC phosphodiesterase des cônes. Ces trois derniers gènes sont responsables de moins de 5 % des cas.

Dans le *monochromatisme à cônes S* (ou *cônes bleus*), les bâtonnets et les cônes S sont normaux, mais la fonction des cônes L et M est absente. Cette affection est le plus souvent liée à l'X et peut être difficile à différencier cliniquement d'un monochromatisme à bâtonnets en l'absence d'une histoire familiale ou de résultats de tests de couleurs spécifiques ou d'ERG. Les personnes présentant un monochromatisme à cônes S ont une réponse ERG conservée pour les cônes S, un ERG flicker sévèrement diminué et un ERG des bâtonnets normal ; leur acuité visuelle est typiquement chiffrée aux alentours de 2,5/10, ce qui est supérieur à l'acuité visuelle d'un monochromatisme à bâtonnets classique.

Dingcai C. Color vision and night vision. In : Ryan SJ, Schachat AP, Wilkinson CP, Hinton DR, Sadda SR, Wiedemann P, eds. *Retina*. Vol 1. 5th ed. Philadelphia : Elsevier/Saunders ; 2013 : 285–299.

Wu DM, Amani AF. Abnormalities of cone and rod function. In : Ryan SJ, Schachat AP, Wilkinson CP, Hinton DR, Sadda SR, Wiedemann P, eds. *Retina*. Vol 2. 5th ed. Philadelphia : Elsevier/Saunders ; 2013 : 899–906.

Anomalies de la vision nocturne (système des bâtonnets)

Cécités nocturnes congénitales à fond d'œil normal

La *cécité nocturne stationnaire congénitale* (*congenital stationary night blindness* [CSNB]) est une affection non évolutive de la vision nocturne. Trois sous-types génétiques ont été décrits :

1. lié à l'X, le plus courant ;
2. autosomique récessif ;
3. autosomique dominant (rare), caractérisé par l'arbre généalogique de la famille française Nougaret.

L'acuité visuelle Snellen des patients affectés de CSNB varie de la normalité à 1/10, mais la plupart des cas de vision diminuée sont associés à une myopie significative. Le fond d'œil est en général normal, à l'exclusion des modifications en rapport avec la myopie. L'altération de la vision nocturne est le symptôme de présentation le plus courant, mais un nystagmus ou une acuité visuelle diminuée peuvent également être une présentation clinique. Bien que la courbe d'adaptation à l'obscurité soit le plus souvent 2-3 \log_{10} unités en dessous de la normale, certains patients atteints de CSNB ne rapportent pas de nyctalopie, peut-être du fait de l'adaptation de leur mode de vie (fig. 11-1).

L'électrorétinogramme est important dans le diagnostic de CSNB. L'aspect ERG le plus courant est l'ERG *négatif* (forme de CSNB de Schubert-Bornschein), dans lequel l'ERG maximal après adaptation à l'obscurité présente une onde a normale (ou subnormale), mais une onde b nettement diminuée. La normalité de l'onde a exclut un dysfonctionnement important des bâtonnets, ce qui permet de faciliter la distinction de la CSNB avec une rétinopathie pigmentaire (RP) potentiellement cécitante (voir chapitre 3).

La CSNB liée à l'X a été catégorisée en deux types : « complète » et « incomplète ». Les patients avec une forme complète (CSNBc) ont un ERG scotopique indétectable ainsi que les seuils psychophysiques médiés par les cônes. Les patients avec une CSNB incomplète (CSNBi) présentent une fonction des bâtonnets détectable à l'ERG et un seuil final d'adaptation à l'obscurité élevé. Les avancées en biologie moléculaire ont confirmé que les deux formes sont génétiquement distinctes : la CSNBc liée à l'X est associée à une mutation sur *NYX* et la CSNBi liée à l'X à une mutation sur *CACNA1F*. *NYX* code pour la nyctalopine, une protéine nécessaire pour une transmission synaptique normale entre les photorécepteurs rétiniens et les cellules bipolaires dépolarisantes (*ON*). Les résultats ERG reflètent une perte rétinienne diffuse de la fonction des cellules bipolaires *ON* des bâtonnets et des trois types de cônes. La fonction des cellules bipolaires *OFF* connectées aux cônes est épargnée (fig. 11-2). *CACNA1F* code pour une protéine transmembranaire qui fonctionne

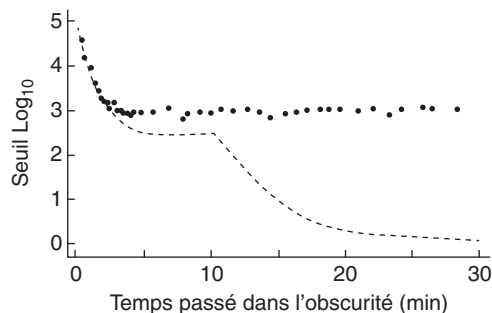


Figure 11-1 Courbes d'adaptation à l'obscurité dans la cécité nocturne stationnaire congénitale (CSNB). La courbe d'adaptation à l'obscurité d'un patient présentant une CSNB (*courbe de pointillés*) montre une absence d'adaptation des bâtonnets. La *courbe de tirets* indique la réponse normale. (Source : Ripps H. *Night blindness revisited : from man to molecules*. *Proctor lecture*. Invest Ophthalmol Vis Sci. 1982 ; 23(5) : 588-609. *Reproduction autorisée.*)

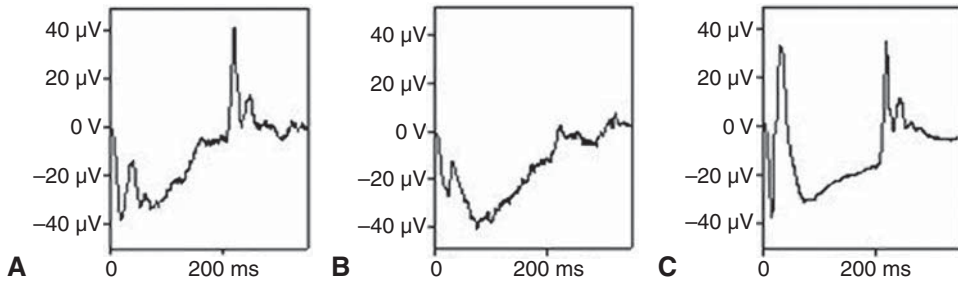


Figure 11-2 Aspects électrorétinographiques (ERG) des réponses *ON* et *OFF* dans la CSNB. Le stimulus a une durée de 200 millisecondes (ms) pour permettre un enregistrement indépendant des réponses ERG au début et à la fin de la stimulation. **A.** L'aspect chez un sujet présentant une CSNB « complète » retrouve une onde *ON* négative mais une réponse normale *OFF*. **B.** Un patient avec une CSNB « incomplète » a à la fois des anomalies des réponses *ON* et *OFF*. **C.** Aspect chez un sujet normal. (Voir aussi fig. 3-2.) (Remerciements à Graham E. Holder, PhD.)

comme une sous-unité alpha-1 du canal calcique voltage-dépendant, et fonctionne à la fois sur les voies *ON* et *OFF* (voir fig. 11-2). Les ERG standard du système des cônes dans la CSNBi sont de ce fait plus anormaux que ceux dans la CSNBc (voir fig. 3-2).

Les catégories ERG des CSNBc et CSNBi s'appliquent aussi aux formes récessives autosomiques de CSNB. Les principales causes de CSNB récessives sont les mutations sur *GRM6* ou *TRPM1*. Les autres gènes impliqués dans les CSNB récessives incluent *GPR179* and *LRIT3*. Un aspect identique peut aussi se voir dans la rétinopathie associée au mélanome (*melanoma-associated retinopathy* [MAR]), une rétinopathie auto-immune paranéoplasique qui peut se développer chez des patients présentant un mélanome malin cutané, soulignant la nécessité de toujours interpréter les réponses ERG dans leur contexte clinique. Les patients atteints de MAR se présentent le plus souvent avec une cécité nocturne acquise et des photopsies étincelantes, alors que les patients atteints de CSNB ont une cécité nocturne depuis la naissance. Chez un certain nombre de patients, la survenue de la MAR est médiée par *TRPM1* (*transient receptor protein member 1*), qui est exprimé dans les mélanocytes et les cellules bipolaires rétiniennes de type *ON*. Une forme récessive de CSNBi est liée à une mutation sur *CABP4*.

Cécités nocturnes congénitales avec anomalies du fond d'œil

Le *fundus albipunctatus* est dû à une mutation sur *RDH5* (12q13-q14). *RDH5* code pour la 11-*cis*-rétinol déshydrogénase, une enzyme microsomiale de l'épithélium pigmentaire (EP) qui convertit le 11-*cis*-rétinol en 11-*cis*-rétinal et qui, de ce fait, est impliquée dans le cycle de régénération de la rhodopsine. Ces patients ont une régénération de la rhodopsine très ralentie, et bien qu'au final les niveaux se normalisent, le processus peut prendre plusieurs heures à l'obscurité. En conséquence, de nombreux laboratoires de test ERG réalisent des adaptations à l'obscurité toute une nuit sur un œil chez des patients ciblés. Les individus atteints présentent une cécité nocturne depuis la naissance et ont le plus souvent des points blanc jaunâtre du pôle postérieur (épargnant la fovéa) qui s'étendent à la moyenne périphérie (fig. 11-3). Les réponses ERG retrouvent couramment un profil photopique normal avec un ERG scotopique indétectable et une diminution de l'ERG maximal (en fin d'adaptation à l'obscurité), qui se normalise si la durée d'adaptation à

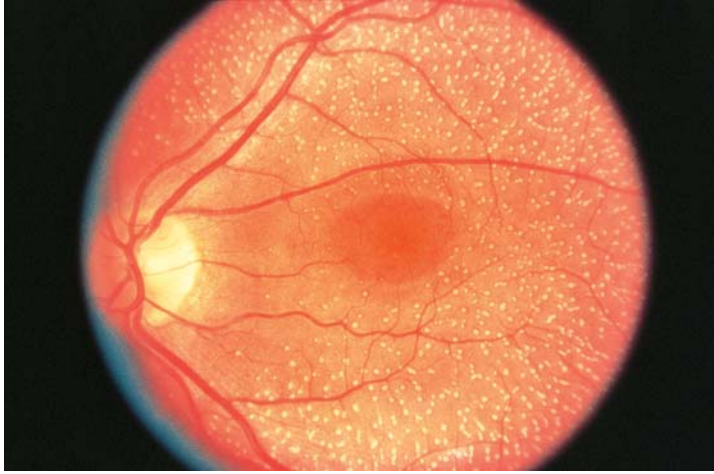


Figure 11-3 Image du fond d'œil d'un patient présentant un fundus albipunctatus, montrant de multiples taches, de composition non identifiée, disséminées essentiellement dans la rétine profonde. (Source : Fishman GA, Birch DG, Holder GE, Brigell MG. *Electrophysiologic Testing in Disorders of the Retina, Optic Nerve, and Visual Pathway*. Ophthalmology Monograph 2. 2nd ed. San Francisco : American Academy of Ophthalmology ; 2001 : 51.)

L'obscurité est suffisamment prolongée. Des patients avec un fond d'œil normal mais un tracé ERG caractéristique et une confirmation de la mutation ont été décrits ; l'acuité visuelle et la vision des couleurs sont le plus souvent bonnes.

Le fundus albipunctatus doit être distingué de la *rétinite ponctuée albescente* (*retinitis punctata albescens*), une affection liée à une mutation sur *RLBP1*, qui code pour la *retinaldehyde-binding protein* cellulaire. La maladie est une dystrophie à bâtonnets prédominants progressive. Les points blancs peuvent être plus fins que ceux de la rétinopathie *RDH5*, et il peut y avoir une atténuation des vaisseaux rétiniens. Les réponses ERG sont le plus souvent très anormales et montrent un certain degré de récupération après une adaptation à l'obscurité prolongée mais sans normalisation complète.

La *maladie d'Oguchi* est également associée à une cécité nocturne de naissance. Elle résulte d'une mutation sur le gène *SAG* (2q37), qui code pour l'arrestine, ou sur *GRK1* (13q34), qui code pour la rhodopsine kinase. Cette affection très rare est plus courante chez les patients japonais. Le fond d'œil dans la maladie d'Oguchi est normal après adaptation à l'obscurité mais montre un reflet jaune iridescent particulier même après une brève exposition à la lumière (*phénomène de Mizuo-Nakamura* ; fig. 11-4).

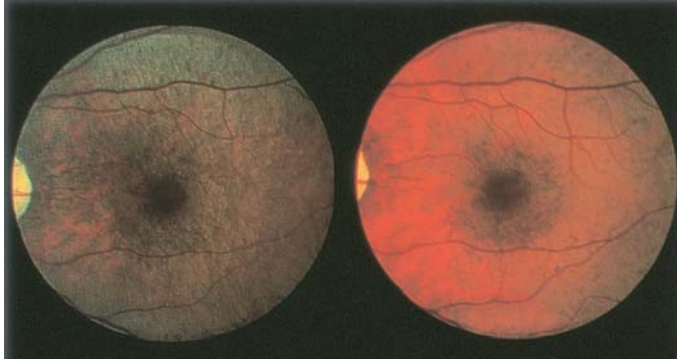


Figure 11-4 Phénomène de Mizuo-Nakamura. Le fond d'œil de ce patient atteint de dystrophie des cônes liée à l'X est sans particularité à l'obscurité (à droite) mais présente un reflet jaune iridescent après exposition à la lumière (à gauche).

Cukras CA, Zein WM, Caruso RC, Sieving PA. Progressive and “stationary” inherited retinal degenerations. In : Yanoff M, Duker JS, eds. *Ophthalmology*. 4th ed. St. Louis : Elsevier/Saunders; 2013. p. 480–90.

Dryja TP. Molecular genetics of Oguchi disease, fundus albipunctatus, and other forms of stationary night blindness. LVII Edward Jackson Memorial Lecture. *Am J Ophthalmol* 2000; 130(5) : 547–63.

