

Rôle particulier des muscles des jonctions vertébrales

PLAN DU CHAPITRE

Jonction cervico-thoracique	88
Jonction thoraco-lombale	89
Lien entre les deux jonctions et effet corde	93

Dans le plan sagittal les courbures mobiles de la colonne vertébrale sont inversées. Les zones de transition où s'effectuent ces inversions sont appelées « jonctions » ou « charnières », même si elles ne possèdent pas réellement le comportement mécanique d'une véritable charnière sur un axe. De haut en bas on trouve successivement « les jonctions » cervico-thoracique, puis thoraco-lombale et lombo-pelviennne. Les deux premières assurent la jonction entre les segments mobiles de la colonne vertébrale. La dernière sert de transition entre la partie mobile du rachis et sa partie relativement fixe (sacrum) qui contribue à la constitution de l'anneau, vasque ou bloc pelvien, nécessitant la présence d'un système d'amarrage de la colonne lombale sur la ceinture pelvienne, pour renforcer la stabilité régionale.

D'un point de vue mécanique, comme toutes les articulations, les zones de changement de courbure vertébrale doivent conjuguer stabilité et mobilité. D'un point de vue fonctionnel, c'est la stabilité qui prime à ce niveau. Cet impératif nécessite de pouvoir renforcer localement le maintien actif et la capacité d'ajustement positionnel.

Pour ce faire, les jonctions cervico-thoracique et thoraco-lombale sont munies de muscles « spécifiques » avec des muscles courts (les muscles serratus posterior superior et inferior) et des muscles longs (les muscles rhomboïdeus et latissimus dorsi). Les muscles courts renforcent la stabilisation de ces zones de changement de courbure et contribuent à l'ajustement local. Les muscles longs constituent un ensemble poly-articulaire reliant les extrémités du segment thoracique (cervico-thoracique et thoraco-lombal) par l'intermédiaire de la ceinture scapulaire (figure 5.1), avec un rôle de transmission des forces.

Un lien anatomique constitué des structures fibreuses reliant les muscles serratus posterior superior et serratus pos-

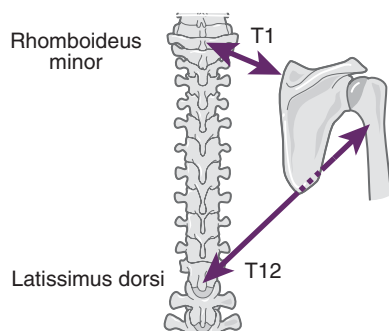


Fig. 5.1.

Relation musculaire fonctionnelle entre les deux jonctions des courbures vertébrales.

Liaison musculaire fonctionnelle entre les deux jonctions cervico-thoracique et thoraco-lombale assurée par l'intermédiaire des muscles rhomboïdeus et latissimus dorsi, en chaîne avec les muscles de l'épaule (coiffe des rotateurs).

terior inferior a été décrit entre les régions cervico-thoracique et thoraco-lombale par certains anatomistes [1, 2] mais il n'est pas toujours décrit. D'un point de vue mécanique et fonctionnel, ce lien entre charnières cervico-thoracique et thoraco-lombal est nécessaire. Il correspond fonctionnellement aux structures musculaires (rhomboïdeus et latissimus dorsi) qui constituent une véritable chaîne par l'intermédiaire de la ceinture scapulaire. De ce point de vue la scapula se comporte un peu comme un os sésamoïde [3] compris entre deux muscles larges reliant la scapula (ceinture scapulaire) à chacune de ces deux jonctions.

Jonction cervico-thoracique

Anatomiquement, la jonction cervico-thoracique correspond aux articulations entre C7 et T1. D'un point de vue fonctionnel, elle met en jeu (englobe) les articulations intervertébrales de la région cervico-thoracique (de C7 à T3) et les trois premières articulations costo-vertébrales. La première fonction de cette région, dont la mobilité réelle est réduite, est de servir de base d'appui pour la colonne cervicale. Les muscles serratus posterior superior et rhomboïdeus assurent la stabilité active de la charnière cervico-thoracique et son ajustement.

Serratus posterior superior

Le muscle serratus posterior superior est tendu des épineux de C7/T4 à l'angle postérieur des quatre premières côtes. Court et peu extensible (structure penniforme), il est à la fois cervical et thoracique supérieur (figure 5.2), avec

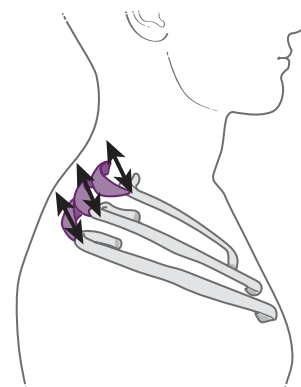


Fig. 5.2.

Double action du serratus postero-supérieur.

Le serratus posterior superior croise les articulations intervertébrales et costo-vertébrales de la jonction cervico-thoracique. Il tend à tirer les premières côtes en haut et en arrière et exerce une traction homolatérale sur les processus épineux des premières vertèbres thoraciques.

un trajet oblique en bas, en dehors et un peu en avant, croisant les deux systèmes articulaires (intervertébral et costo-vertébral) de la charnière cervico-thoracique et « plaquant » les vertèbres charnières les unes sur les autres. Ses fibres musculaires sont penniformes, contenues dans une enveloppe fibreuse superficielle et profonde, avec un potentiel de mobilité réduit et une tension qui tend à tirer les premières côtes en haut et en arrière (mouvement observable au niveau de l'angle postérieur des côtes) et qui tend également à limiter l'amplitude du mouvement intervertébral et costo-vertébral de la charnière. La tension du serratus posterior superior favorise le maintien local d'une posture en cyphose et cette position de flexion thoracique supérieure fait reculer le plan de glissement thoracique de la scapula, faisant perdre, localement, à la scapula, son potentiel de recul et d'abaissement.

Rhomboideus

Le **rhomboideus** possède les mêmes insertions vertébrales que le serratus posterior superior qu'il recouvre. En position anatomique, les directions de ces deux muscles sont parallèles. Le rhomboideus s'attache sur la scapula lui conférant un rôle plus dynamique lié au placement de la scapula et les déplacements de la scapula font varier sa course et sa direction. Les fibres du rhomboideus minor sont fonctionnellement plus synergiques du muscle serratus posterior et superior que celles du rhomboideus major. Le rhomboideus minor est presque aligné sur l'axe des mouvements de sonnette de la scapula et donc peu concerné par ces mouvements, sa longueur varie moins avec le

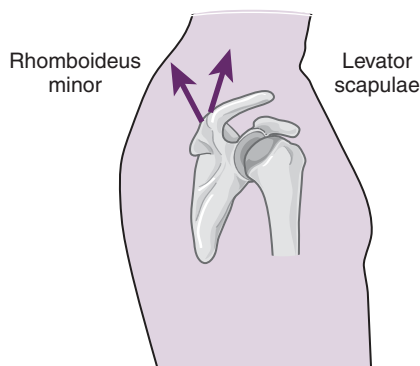


Fig. 5.3.

Élévateurs de la scapula.

Le rhomboideus minor n'intervient pas ou peu dans le mouvement de sonnette de la scapula. C'est un élévateur de la scapula en synergie avec le levator scapulae et il facilite l'action de bascule antérieure de la scapula.

mouvement de la scapula que celle du rhomboideus major (figure 5.3). Il est aussi moins extensible et lorsque la mobilité de la charnière est réduite, le plan de glissement thoracique déformé ne permet plus le recul de la scapula. L'action du rhomboideus réalise une élévation de la scapula, ce qui favorise l'action du levator scapulae et la bascule antérieure (voir chapitre 3).



Remarque

De ce fait, la position de la scapula peut être influencée par l'action du muscle rhomboideus. Inversement, le placement de la scapula peut jouer sur la course musculaire du rhomboideus. Ainsi, mobilité et stabilité de la scapula peuvent influencer sur celles de la charnière cervico-thoracique et, inversement, le placement et la mobilité de la charnière cervico-thoracique sont susceptibles de retentir sur celui de la scapula.

En profondeur, les muscles levator costarum brevis (surcostaux), pour les articulations costo-vertébrales, et les muscles transverso-spinalis, pour les articulations intervertébrales, constituent le plan musculaire le plus proche de chaque articulation. Ils contribuent comme tous les muscles mono-articulaires à stabiliser chacun des deux systèmes articulaires.

Jonction thoraco-lombale

Anatomiquement, la jonction thoraco-lombale correspond aux articulations entre T11 et L1. D'un point de vue fonctionnel, sa dynamique inclut les dernières articulations costo-vertébrales (T11, T12, 11^e et 12^e côtes) et les articulations intervertébrales de la région thoraco-lombale (de T11 à L2). La stabilité de la charnière thoraco-lombale est renforcée par la présence des muscles serratus posterior inferior et latissimus dorsi (figure 5.4).

Serratus posterior inferior

Le muscle serratus posterior inferior est tendu des processus épineux de la région thoraco-lombale (de T10 à L3) à l'angle postérieur des 3 ou 4 dernières côtes avec une organisation de type penniforme. Il possède quatre faisceaux qui sont dirigés parallèlement en haut,

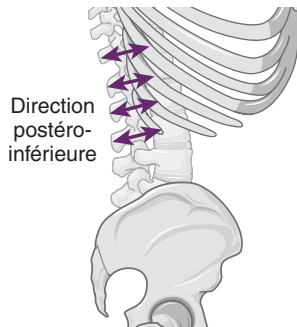


Fig. 5.4.

Double action du serratus postero-inferior.

Le serratus postero-inferior croise les articulations intervertébrales et costo-vertébrales de la jonction thoraco-lombale. Il tend à tirer les dernières côtes en bas et en arrière et exerce une traction homolatérale sur les processus épineux de la jonction thoraco-lombale.

en dehors et en avant, croisant la charnière thoraco-lombale. Son insertion se fait par une lame tendineuse commune avec une partie de celle du muscle latissimus dorsi (même direction). Le muscle serratus postero-inferior est profond et stabilise l'ensemble des articulations costo-vertébrales et intervertébrales de la jonction thoraco-lombale. Penniforme, avec des fibres charnues courtes, il est recouvert superficiellement et en profondeur par une lame fibreuse épaisse. Il est peu extensible et sa tension diminue la mobilité et augmente la contrainte sur les articulations de la jonction thoraco-lombale. Avec un point fixe vertébral, il tire les dernières côtes en arrière et en bas (figure 5.4). Ce recul costal inférieur accompagne souvent celui que provoque la tension du muscle obliquus internus (*voir* chapitre 6). Lorsqu'un des serratus postero-inferior est dominant, le recul costal est visible et palpable en regard de l'angle postérieur des côtes. Cette tension diminue la mobilité de la jonction thoraco-lombale et limite les mouvements d'extension, de translation et de rotation controlatérales. Lorsque la tension est bilatérale et symétrique, la traction sur les côtes inférieures ne s'exerce que dans le plan sagittal, entraînant un effacement de la courbure thoraco-lombale qui devient convexe en arrière et prolongeant la courbure thoracique (*voir* chapitre 8). Par l'action d'abaissement thoracique, ce muscle est aussi un expirateur accessoire.

L'enraidissement régional concerne aussi les articulations costo-vertébrales qui sont stabilisées par les muscles levator costarum brevis et qui accompagnent la raideur fonctionnelle des articulations intervertébrales liée à la tension des faisceaux des muscles transverso-spinalis.



Remarque

L'extensibilité du serratus postero-inferior est naturellement limitée et son hypertonie accompagne l'enraidissement et le blocage des articulations de la charnière thoraco-lombale. Cela concerne autant la mobilité costo-vertébrale qu'intervertébrale. Sans que l'on puisse déterminer facilement qui de la cause ou de l'effet, l'association entre hypertonie du serratus postero-inferior et blocage de la mobilité des articulations de la charnière correspond à une quasi constante.

Latissimus dorsi

Il est tendu des six dernières vertèbres thoraciques et des cinq lombales (processus épineux), de la crête sacrale médiane (aponévrose lombo-fessière) et de la crête iliaque (1/3 postérieur versant externe) au sillon bicipital de l'humérus par un tendon. Il s'attache également sur la partie postérieure des quatre dernières côtes et prend une insertion inconstante sur l'angle inférieur de la scapula.

Les insertions du latissimus dorsi qui sont situées sur la charnière thoraco-lombale correspondent à la zone où se situe la direction moyenne des fibres de ce muscle. Elles correspondent aussi à la localisation de son action moyenne (résultante d'action) sur la colonne vertébrale (action latérale ou antérieure selon le recrutement d'un ou des deux latissimus dorsi). Ses insertions lui donnent une forme triangulaire, avec une direction proche de l'horizontale pour ses fibres supérieures (thoraciques) et une direction proche de la verticale pour ses fibres inférieures et latérales. Le latissimus dorsi constitue une grande nappe musculo-aponévrotique qui borde la partie postérieure inférieure et latérale du tronc thoraco-lombal. L'effet de la contraction du latissimus dorsi (figure 5.5) s'exerce suivant la direction de ses fibres moyennes avec un trajet oblique en haut en avant et en dehors aligné depuis la charnière thoraco-lombale vers la partie supérieure du bras.

La direction des fibres moyennes du latissimus dorsi est oblique et parallèle à celle du serratus postero-inferior. Lorsque son point fixe est vertébral et donc proximal, l'action du latissimus dorsi s'exerce d'abord sur le bras, puis indirectement sur la scapula et la ceinture scapulaire. Inversement, lorsque son point fixe est situé sur l'humérus, l'action du latissimus dorsi s'exerce sur la colonne vertébrale préférentiellement au niveau de la jonction thoraco-lombale. Son trajet est parallèle au serratus postero-inferior, ces deux muscles peuvent être agonistes.

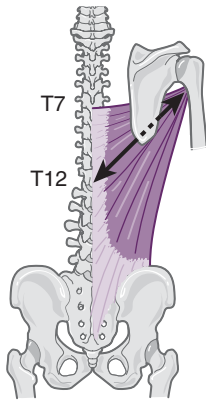


Fig. 5.5.

Action du latissimus dorsi sur ses deux extrémités.

L'action du muscle latissimus dorsi sur le squelette s'exerce suivant la direction de ses fibres moyennes, son action sur le bras est bien connue (extenseur, adducteur et rotateur médial de la gléno-humérale), son action sur le rachis est dominante sur la jonction thoraco-lombale avec une orientation vers le dehors, l'avant et le haut.

Ils sont aussi « agonistes » lorsque dans un mouvement d'élévation des bras, le thorax accompagne le mouvement par une élévation costale qui étire les serratus en même temps que les latissimus dorsi, avec pour conséquence un mouvement de la jonction thoraco-lombale vers le haut et l'avant (effet lordosant), auquel s'ajoute une rotation controlatérale en cas de traction unilatérale.

Avec un point fixe vertébral, l'action du latissimus dorsi s'exerce sur le bras entraînant un mouvement d'extension, d'adduction et de rotation médiale. L'action du latissimus dorsi s'exerce aussi sur la scapula et la ceinture scapulaire. Tous les mouvements du bras imposent à l'articulation scapulo-humérale de stabiliser le placement de la tête humérale sur la glène de la scapula. Ce rôle revient aux muscles mono-articulaires de l'articulation et en particulier aux muscles « dits de la coiffe des rotateurs ». Quelle que soit la position du bras dans l'espace, ces muscles jouent un rôle de « ligaments actifs » et assurent le contrôle permanent de la relation dans l'espace, entre l'humérus et la scapula. Le mouvement d'extension du bras entraîne la scapula en bascule antérieure, celui d'adduction entraîne la scapula en sonnette médiale et le mouvement de rotation médiale du bras entraîne la ceinture scapulaire vers l'avant avec une tendance à l'abduction de la scapula qui tourne autour du thorax dans un plan transversal. Selon Revel [4], le latissimus dorsi contribue, aussi, à l'abaissement de l'extrémité supérieure de l'humérus et au recentrage de la tête humérale vers le bas sur la glène de la scapula lors de l'élévation du bras, de même que le deltoïdeus [5].



Remarque

Sous l'action du serratus posterior inferior et de l'obliquus internus l'abaissement des côtes inférieures entraîne le recul en cyphose des articulations intervertébrales, alors qu'en même temps le latissimus dorsi entraîne l'abaissement de l'épaule. Cet abaissement de l'épaule sous l'action du latissimus dorsi n'accompagne pas systématiquement celui des côtes inférieures. Cette différence est observable cliniquement lors de la recherche à la palpation d'une hypertonie sur ces deux muscles, serratus posterior inferior et latissimus dorsi dont l'association est parfois présente mais pas toujours. Lorsque cette association est présente il s'agit d'une organisation en chaîne fermée liée à la posture par contre, en chaîne ouverte avec une faible intensité d'action, l'hypertonie du serratus posterior inferior n'est pas retrouvée, ce qui signifie que la fixité thoraco-lombale de protection n'est pas nécessaire.

Avec un point d'appui huméral, l'action unilatérale du latissimus dorsi exerce une traction sur la jonction thoraco-lombale. Cette traction se traduit par une translation homolatérale de la jonction thoraco-lombale avec une courbure dont la convexité est dirigée vers l'avant et le côté homolatéral, parallèlement la jonction thoraco-lombale tend à tourner du côté opposé (l'étendue de cette convexité sur le rachis varie avec la force développée). En position couchée sur un plan et en décharge, cette position rotatoire est visible (avancée du thorax). Par contre, en position debout, les contraintes liées aux multiples forces en présence (poids des segments, équilibre local, posture anti-gravifique, attitude en translation, forces passives et actives), rendent l'observation de cette asymétrie plus difficile à apprécier. Néanmoins la répétition des attitudes posturales et le maintien prolongé des contraintes entraînent, petit à petit, les déformations et asymétries posturales avec peu de contraintes. C'est l'effet prolongé et la durée des contraintes qui sont les facteurs dominants, plus que leur intensité, obligeant dans l'analyse à rechercher les contraintes durables et répétées voire permanentes.

Lorsque le corps est suspendu aux membres supérieurs, les contraintes d'appui sont présentes au niveau des mains et non sur les pieds. Il s'agit de contraintes de traction et non de compression. La suspension peut être totale (barre fixe) ou partielle (plan incliné, contact des pieds au sol, etc.), elle peut s'exercer sur l'un des bras (membre supérieur) ou

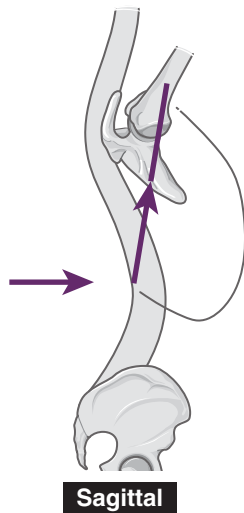


Fig. 5.6.

Action sagittale sur l'extension du rachis.

Dans le plan sagittal, l'action bilatérale des muscles latissimus dorsi sur le rachis, peut être observée en position debout ou en décubitus, avec l'élévation bilatérale des bras à la verticale qui place ces muscles en course externe extrême et entraîne une extension du rachis centrée sur la jonction thoraco-lombale.

sur les deux, l'intensité de la charge supportée varie avec la proportion du corps en suspension (appui de toute ou partie du corps, appui sur l'un des bras ou sur les deux). La direction dominante de l'effet du latissimus dorsi sur le rachis correspond aux fibres qui mobilisent la jonction thoraco-lombale vers une position lordosante.

L'action bilatérale du latissimus dorsi, simultanément du côté droit et du côté gauche, exerce une traction sur la charnière thoraco-lombale (figure 5.6). Cette traction se traduit principalement par un déplacement de la charnière thoraco-lombale vers l'avant correspondant à un mouvement d'extension (lordose) de la partie moyenne du rachis thoraco-lombal.

Remarque

Le déplacement de la jonction thoraco-lombale vers l'avant (extension ou lordose thoraco-lombale) est particulièrement net en décubitus dorsal lorsque les deux membres supérieurs sont placés en élévation les bras le long de la tête (flexion abduction et rotation latérale du bras, sonnette latérale de la scapula). Dans ce cas, le latissimus dorsi est en course externe à droite comme à gauche et c'est la tension passive de ces deux muscles qui tractent la charnière thoraco-lombale vers l'avant.

Cette action bilatérale du latissimus dorsi, exerce une traction sur la charnière thoraco-lombale vers l'avant et crée une lordose de la zone thoraco-lombale. C'est ce qui se produit avec des cannes antébrachiales (béquillage) lorsque l'on prend appui sur les deux mains placées en avant. Il existe, alors, deux cas de figure :

- avec un « simple » trouble orthopédique sans incidence neurologique, il n'y a pas d'extension thoraco-lombale ou elle est limitée, du fait de l'activité des abdominaux à la partie antérieure du tronc ;
- en présence d'une paralysie des abdominaux (paraplégie), les abdominaux sont faibles et l'extension thoraco-lombale (lordose) devient visible. Elle se reproduit à chaque fois que les béquilles sont placées en avant et permet de translater le corps vers l'avant à chaque « pas », c'est la démarche dite « pendulaire » du paraplégique [6].

Le muscle latissimus dorsi est une sorte de « hamac » thoracique (figures 5.7 et 5.8) : Il est tendu d'une part du sacrum et de la crête iliaque (partie postérieure) et de la ligne des épineuses lombales et dorsales jusqu'au sommet de la cyphose thoracique et d'autre part à la coulisse bicipitale en avant à la partie supérieure de l'humérus. Il est enroulé autour de la partie thoraco-lombale, depuis la ceinture pelvienne jusqu'à la partie inférieure du thorax. La longueur du latissimus dorsi et sa tension passive dépendent (course musculaire) en particulier de la situation du bras par rapport au thorax. Ainsi, plus le bras s'élève et se trouve éloigné de la partie inférieure du tronc, plus le latissimus dorsi se rapproche de sa course externe. Ceci a pour effet d'augmenter sa tension passive et la pression qu'il exerce sur la région thoraco-lombale diminue la capacité d'ouverture

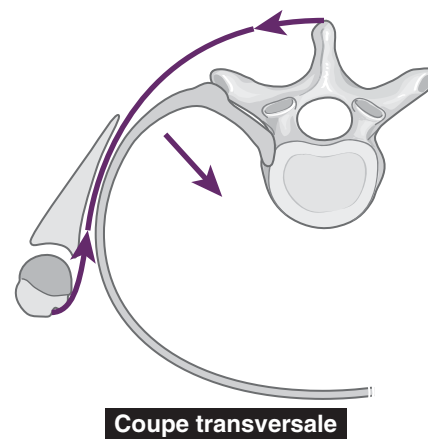
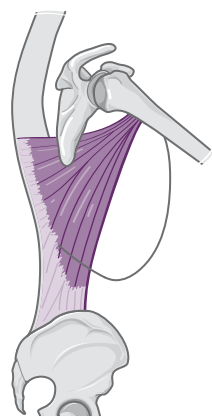


Fig. 5.7.

Contention thoracique à l'aide du latissimus dorsi.

Un schéma en vue supérieure montre le latissimus dorsi qui s'enroule autour du tronc en particulier thoracique inférieur (le plus mobile) et le contient par la pression de son enveloppement.



Sagittal

Fig. 5.8.

Enveloppement postéro-latéral du latissimus dorsi.

Le schéma de profil montre l'enveloppement postérieur et latéral et d'autant plus latéral que l'attache brachiale est antérieure (bras fléchi). La pression de l'enveloppe dépend de la course du muscle et de sa tension, liée au tonus et à l'activité contractile.

thoraco-lombale et thoracique inférieure et latérale, réalisant comme un hamac de soutien. Cette action particulière confère au muscle latissimus dorsi un rôle singulier dans la morphologie et la posture thoracique. Cette force d'appui transversale du muscle sur le thorax est à prendre en compte dans l'analyse de la posture et dans la fonction régionale thoracique et vertébrale. Lorsque cette tension est bilatérale, les flancs thoraciques sont contenus et symétriques, avec la dynamique inspiratoire, la mobilité des côtes est moins prononcée. Lorsque la tension est unilatérale, l'appui sur le thorax et son asymétrie sont visibles : en avant l'angle xyphoïdo-chondral (angle de Charpy) est fermé du côté correspondant, latéralement la distance thoraco-brachiale est augmentée, avec la dynamique respiratoire l'asymétrie de l'ampliation thoracique est visible et mesurable en cyrtométrie.

Lien entre les deux jonctions et effet corde

Dans le plan sagittal les charnières cervico-thoracique et thoraco-lombale sont situées aux deux extrémités de la courbure thoracique à convexité postérieure. Ces deux extrémités sont réunies par l'intermédiaire d'une chaîne musculaire (latissimus dorsi et rhomboïdeus), faisant relais sur la ceinture scapulaire et située dans le plan sagittal en avant de la concavité de la courbure thoracique. Lorsqu'elle est sous tension, l'action de cette chaîne musculo-squelettique agit sur les charnières thoraciques (cervicale et lom-

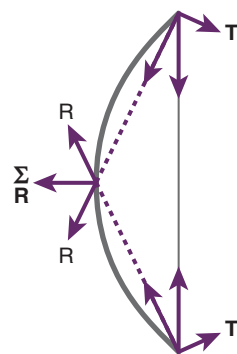
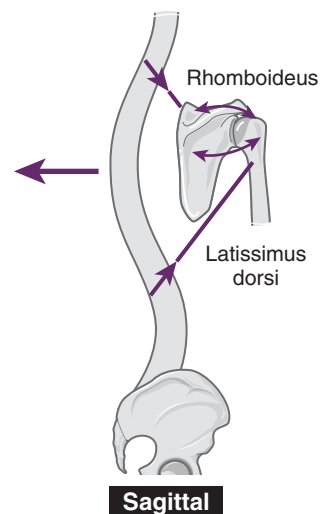
3 forces :
2 tangentes
1 somme des radiales

Fig. 5.9.

Action mécanique de la corde d'un arc.

La corde tendue d'un arc exerce sa force sur les deux extrémités du bois de l'arc, mais aussi sur la partie moyenne de la courbe du bois.



Sagittal

Fig. 5.10.

Effet « corde » sur le rachis thoracique.

Relation entre les courbures vertébrales et l'action fonctionnelle des muscles rhomboïdeus et latissimus dorsi, dans le plan sagittal, qui produisent un effet « corde d'arc ».

bale) un peu comme la corde d'un arc (figure 5.9). D'un point de vue fonctionnel, cette analogie avec la corde de l'arc n'est pas parfaite et elle nécessite un complément fourni par l'articulation scapulo-humérale.

Le lien entre les extrémités de la courbure thoracique (charnière cervico-thoracique et thoraco-lombale) et la ceinture scapulaire est assuré en proximal par le muscle rhomboïdeus et en distal par le muscle latissimus dorsi (figure 5.10). Ainsi, lorsque le bras est en situation d'élévation maximale de flexion, abduction et rotation latérale, ces deux muscles sont en course externe, inversement, lorsque

le bras est situé en arrière et en situation d'extension, adduction et rotation médiale maximales, ces deux muscles sont en course interne.

Cette synergie est permise par le relais assuré par la tension et le changement de longueur des muscles mono-articulaires de l'articulation scapulo-humérale que sont les muscles de la coiffe des rotateurs. En effet, pendant que l'élévation du bras étire le latissimus dorsi, la scapula réalise un mouvement de sonnette latérale qui étire le rhomboïdeus. Inversement, avec le mouvement d'extension du bras, le bras se déplace en arrière et la longueur du latissimus dorsi diminue, parallèlement la scapula effectue une sonnette médiale et place le muscle rhomboïdeus en course interne. Ainsi, ces deux muscles sont-ils liés dans les mouvements du membre supérieur effectués dans le plan sagittal (ces mouvements sont les plus fréquents dans la vie quotidienne).

Lorsque l'élévation du bras est unilatérale l'effet corde produit par les muscles rhomboïdeus et latissimus dorsi imprime à la courbure thoracique une tension asymétrique. Cette tension s'exerce suivant une direction comprise entre les plans frontal et sagittal et elle est responsable de forces appliquées à la courbure thoracique qui combinent les mouvements de flexion, d'inclinaison et de rotation homolatérale.

Lorsque l'élévation des bras est bilatérale (symétrique) l'effet corde produit par les muscles rhomboïdeus et latissimus dorsi se traduit par une tension dont l'effet s'exerce principalement dans le plan sagittal. Il tend à imprimer un mouvement de flexion aux deux charnières. La charnière cervico-thoracique suit la direction vers le bas des rhomboïdeus droit et gauche, alors que la charnière thoraco-lombale suit celle des latissimus dorsi vers le haut. Le nombre de vertèbres participant à la courbure convexe du rachis est strictement limité aux vertèbres thoraciques. Chez les sujets utilisant ce schéma de force des membres supérieurs, dans des situations professionnelles, ludiques ou sportives, la région thoracique s'enraidit.

Lors des mouvements fonctionnels d'élévation des bras la convexité de la courbure sagittale du rachis thoracique tend à s'effacer pour deux raisons : la somme des mouvements articulaires du rachis et des côtes ainsi que le recul des ceintures scapulaires tendent à effacer la courbure thoracique. L'analyse de la représentation des forces musculaires sous la forme vectorielle montre que leur obliquité et leur composante tangentielle diminuent et que leur composante radiale augmente. L'effet de flexion sur les charnières s'en trouve amoindri.

Remarque

En présence d'une difficulté à élever le ou les membres supérieurs à la verticale, il est parfois nécessaire de vérifier, outre la mobilité scapulo-humérale, la mobilité des jonctions cervico-thoracique et thoraco-lombale, ainsi que l'état de tension des muscles serratus posterior superior, serratus posterior inferior, comme celui des muscles poly-articulaires que sont les muscles rhomboïdeus et latissimus dorsi.

Références

- [1] Paturet G. Petits dentelés postérieurs. In : Anatomie Humaine : Ostéologie, Arthrologie, Myologie, I. Paris : Masson ; 1951. p. 850–2.
- [2] Rouvière H. Muscles postérieurs du tronc. In : Anatomie Humaine, Descriptive, Topographique et Fonctionnelle. Tome 2 Tronc. Paris : Masson ; 1978. p. 82–5.
- [3] Bonnel F. Le concept biomécanique de l'épaule. In : Cahiers d'enseignement de La SOFCOT ; 1992. p. 1–16.
- [4] Revel M, Amor B, René-Corail P, et al. Étude électrokinésilogique du sous-scapulaire, du grand dorsal et du grand pectoral au cours de l'abduction. Épaule et Médecine de Rééducation. Paris : Masson ; 1984. p. 333–8.
- [5] Billuart F, Gagey O, Skalli W, et al. Biomechanics of the deltoideus. Surg Radiol Anat SRA 2006 ; 28 : 76–81.
- [6] Collot A. Le rôle joué par le muscle grand dorsal dans l'équilibre assis du paraplégique de niveau métamérique élevé. Ann Kinésithér 1979 ; 283–301.