

Urgences fonctionnelles

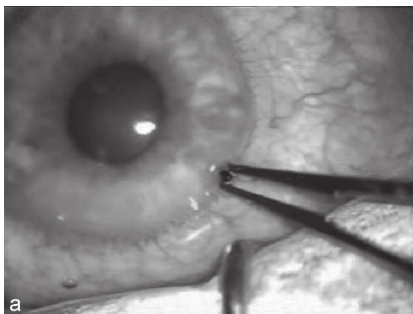
Ce sont les urgences ophtalmologiques. L'examen ophtalmologique est systématique en cas de suspicion d'une atteinte du globe oculaire qui commence par un examen simple de la vision (comptage des doigts) puis se poursuit par une inspection à la recherche d'une plaie du globe, d'un hématome compressif, d'une fuite d'humeur aqueuse.

Toute suspicion de lésion doit faire pratiquer un fond d'œil à la recherche d'un éventuel décollement rétinien.

Plaie pénétrante du globe oculaire

Elle impose une prise en charge en urgence étant donné le risque d'installation de lésions oculaires irréversibles (figure 8).

➔ **À rechercher systématiquement en cas de plaie transfixiante des paupières.**



8. Plaie pénétrante du globe oculaire. Extrait de *Ophtalmologie en urgence*, coord. É. Tuil, © 2009 Elsevier Masson, avec l'aimable autorisation du Dr Roman.

Exophtalmie traumatique

Deux étiologies possibles : l'impaction d'une des parois orbitaires rétrécissant la cavité, ou un hématome compressif.

Elle peut entraîner un retentissement immédiat sur l'acuité visuelle. La levée de l'obstacle ou l'évacuation d'une collection s'impose alors en urgence afin de sauver la fonction visuelle.

→ **Hématome expansif intraorbitaire = drainage en urgence.**