

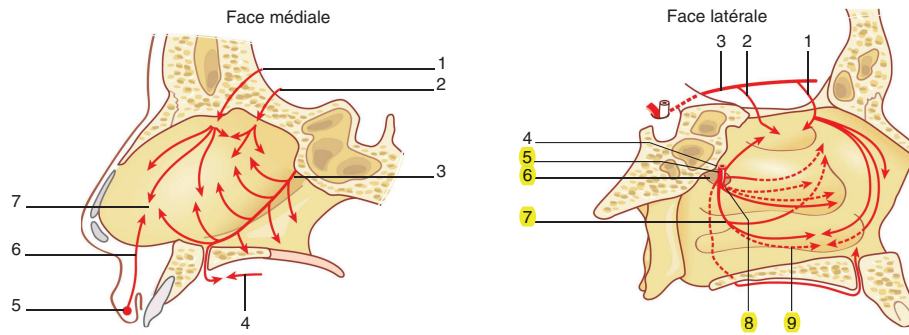Fig. 1.1. Vascolarisation des fosses nasales.

Sur la face médiale (cloison nasale), des branches du système carotidien interne (artère ethmoïdale antérieure (1), artère ethmoïdale postérieure (2)), viennent communiquer avec des branches de l'artère carotide externe (artère nasopalatine (3), artère de la sous-cloison (5) — branche de l'artère faciale —, artère palatine supérieure (6)), au niveau de la tache vasculaire (4), siège habituel des épistaxis antérieures. En effet, la tache vasculaire est la zone d'anastomose de trois systèmes artériels : artères ethmoïdales, artère nasopalatine, artère faciale (par l'artère de la sous-cloison).

Sur la face latérale, le système carotidien interne donne naissance à l'artère ethmoïdale antérieure (1) et à l'artère ethmoïdale postérieure (3), toutes deux branches de l'artère ophtalmique (2). Le système carotidien externe donne naissance à l'artère nasopalatine (4), branche de l'artère sphéno-palatine (5) au travers du foramen sphéno-palatine (6) (zone de saignement fréquente dans les épistaxis postérieures), l'artère sphéno-palatine donnant trois branches collatérales : l'artère du cornet moyen (7), l'artère du cornet inférieur (8), l'artère palatine supérieure (9).

3. Système veineux

Le système veineux se distribue en trois couches au niveau muqueux :

- un réseau profond, périosté et péri-chondral (drainant les parois osseuses et cartilagineuses) ;
- un réseau superficiel, sous-épithélial ;
- un réseau central correspondant au système caverneux (ensemble de sinus veineux) : prédominant au niveau du cornet inférieur et de la tête du cornet moyen, il permet, grâce à des veines riches en fibres musculaires lisses, la turgescence de la muqueuse nasale.

Satellites des artères, les veines suivent ensuite trois voies différentes :

- les veines postérieures (sphéno-palatines) traversent le trou sphéno-palatine et se jettent dans les plexus veineux maxillaires internes ;
- les veines supérieures (ethmoïdales) rejoignent la veine ophtalmique ;
- les veines antérieures, via les veines de la sous-cloison, se jettent dans la veine faciale.

Enfin, les veines des fosses nasales présentent des anastomoses abondantes avec le système artériel.

Points clés

- La tache vasculaire est la réunion de plusieurs artères issues du système carotidien externe et interne :
 - de l'artère carotide externe naît : l'artère maxillaire interne qui en est une des deux branches terminales (avec la temporale). Celle-ci passe en arrière du sinus maxillaire et rentre dans le nez à travers le foramen sphéno-palatine, et donne alors son artère terminale, l'artère sphéno-palatine. Cette dernière donne plusieurs branches, notamment une branche septale qui rejoint la tache vasculaire, et l'artère faciale qui va donner l'artère de la sous-cloison qui remonte vers la tache vasculaire à travers la lèvre supérieure;
 - de l'artère carotide interne naît l'artère ophtalmique qui donne les artères ethmoïdales antérieure et postérieure qui vont rejoindre la tache vasculaire.
- Les premières mesures à prendre en cas d'épistaxis sans gravité sont toujours les mêmes. On commence **toujours** par décailloter (les caillots sont pourvoyeurs de saignement du fait de la fibrinolyse), par aspiration et/ou mouchage. Par la suite, il faut faire une compression digitale de l'aile du nez **10 minutes**.
- **Il faut localiser autant que possible le saignement.** En effet, la prise en charge d'une hémorragie de la tache vasculaire, antérieure, ne sera pas la même que pour une épistaxis postérieure. La coagulation de la tache vasculaire n'est pas recommandée en urgence si le tamponnement suffit. L'injection de vitamine K n'est ici pas recommandée (cf. recommandations de l'HAS 2008, « Prise en charge des surdosages en vitamine K en ville et en milieu hospitalier »).
- Si après deux méchages antérieurs inefficaces, le patient continue à extérioriser du sang par la bouche, On se trouve dans le cadre d'une épistaxis postérieure non contrôlée par méchage antérieur. Un méchage antéropostérieur est nécessaire. Actuellement, on utilise souvent une sonde double ballonnet.
- Lorsque le méchage postérieur s'avère insuffisant (généralement après 48 heures de méchage), on décide de passer au stade supérieur. La première étape va consister à ligaturer ou coaguler l'artère sphéno-palatine par voie endonasale ou de la faire emboliser en neuroradiologie. La discussion est spécialisée et affaire d'écoles. La ligature des ethmoïdales ne se discutera qu'après échec de ces premières mesures. **On n'embolise classiquement pas les artères ethmoïdales!** En effet, celles-ci étant issues du système carotidien **interne**, il y a un risque d'AVC et de cécité.
- La prise en charge d'un accident hémorragique grave chez un patient sous AVK est toujours la même, à savoir arrêt des AVK et injection de 10 mg de vitamine K + concentrés de complexes prothrombiniques (CCP ou PPSB). L'objectif INR est inférieur à 1,5. On recontrôle alors l'INR à 30 minutes. Si c'est insuffisant, une nouvelle dose de complexes prothrombiniques est faite, et ainsi de suite. La transfusion de plaquettes ne s'envisagerait que si les plaquettes étaient inférieures à 50 G/l. La transfusion de globules rouges est nécessaire chez un patient présentant une cardiopathie ischémique. L'objectif sera de toute façon d'avoir un taux d'hémoglobine supérieur à 7 g/dl dans tous les cas, et 10 g/dl chez un patient cardiopathe.

B. Fonctions du larynx

Le larynx est constitué principalement par les cordes vocales qui fonctionnent à la manière d'une valve ou d'un sphincter : ouvertes, elles permettent à l'air de traverser le larynx vers ou depuis les poumons ; fermées, elles empêchent les aliments de se diriger vers la trachée et les laissent se diriger vers la bouche œsophagienne. Dans certaines conditions (cf. *infra*), une position fermée des cordes vocales et une expiration contrôlée peuvent faire vibrer le bord des cordes vocales, créant ainsi le son de la voix.

En cas de dysphonie, garder à l'esprit les fonctions vitales du larynx (respiration et déglutition) qui sont sous-jacentes. Par exemple, une paralysie unilatérale d'une corde vocale entraîne potentiellement une dysphonie (qui est un symptôme gênant), mais il existe un risque de fausses routes (qui est un risque vital).

1. Ouverture/fermeture du larynx

Le larynx fonctionne comme un sphincter ouvert au repos. Il est constitué d'une armature cartilagineuse assurant sa rigidité (« anneau » cricoïdien, « bouclier » thyroïdien) et d'un ensemble de muscles assurant sa fermeture ou son ouverture. Les plus volumineux de ces muscles sont répartis dans deux structures paires et symétriques appelées cordes vocales (figure 2.1).

La mobilité des cordes vocales (ouverture pour les phases de respiration et fermeture lors de la déglutition) est contrôlée par le nerf récurrent, branche collatérale du X (nerf vague), dont il faut connaître les particularités anatomiques qui permettent de comprendre certains aspects de la sémiologie : le noyau est situé au niveau du bulbe rachidien à proximité du noyau du IX (glossopharyngien) et du XII (hypoglosse). Ces trois nerfs sont impliqués à des degrés divers dans la déglutition. Le trajet du X est descendant dans le cou, à proximité des gros vaisseaux et notamment de la carotide. Puis, le nerf récurrent « remonte » vers le larynx après sa naissance (sous la crosse de l'aorte à gauche, à la base du cou à droite). Dans ce trajet ascendant, il est collé à la face profonde de la glande thyroïde (figure 2.2).

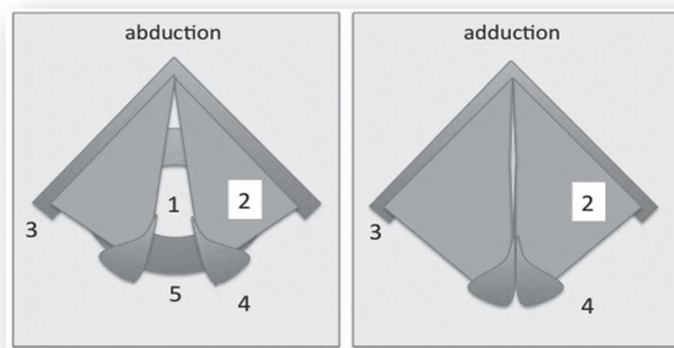


Fig. 2.1. Vue supérieure schématisée du plan glottique (l'avant est en haut).

1. Fente glottique. 2. Corde vocale. 3. Cartilage thyroïde. 4. Cartilage aryénoïde. 5. Cartilage cricoïde.

- présence d'un épanchement liquidien dans la caisse du tympan (courbe de type B);
- caractères physiques du système tympano-ossiculaire atteinte ossiculaire (courbe en « Tour Eiffel » : pic ample et pointu par rupture de la chaîne ossiculaire).

5. Réflexe stapédien

Il s'agit du recueil de la contraction du muscle stapédien, lors d'une stimulation auditive supra-liminaire (> 80 dB), par la mesure de la variation d'impédance du système tympano-ossiculaire (par impédancemétrie).

Il est à noter que la variation de l'impédance par contraction du muscle de l'étrier ne peut se manifester dans certaines affections (otospongiose).

6. Potentiels évoqués auditifs précoces (PEA), dits du tronc cérébral

Le principe des PEA est d'enregistrer par des électrodes de surface des potentiels électriques qui prennent naissance à différents niveaux du système nerveux en réponse à une stimulation acoustique.

Les potentiels neurogènes évoqués au niveau cochléaire et rétrocochléaire (VIII, tronc cérébral) par une stimulation sonore sont enregistrés au cours des dix premières millisecondes après la stimulation.

Le principe de cet examen repose sur l'enregistrement par extraction du potentiel évoqué auditif (PEA) du bruit de fond électrique non significatif (EEG de repos, électromyogramme...).

Il utilise la répétition du stimulus sonore et le moyennage synchronisé des réponses.

C'est un examen non invasif (prélèvement du signal par électrodes cutanées), dont l'intérêt est double :

- otologique : mesure objective du seuil auditif avec une précision de 10–15 dB dès la naissance ; c'est un moyen d'audiométrie objective de l'enfant (ou du sujet non coopérant) ;
- otoneurologique : localisation topographique de l'atteinte auditive dans les surdités neuro-sensorielles par étude des latences et des délais de conduction des cinq pics : I (cochlée), II (nerf auditif), III, IV, V (tronc cérébral).

Automatisé, ce test est très intéressant pour le dépistage de la surdité chez le nouveau-né.

Ses limites sont les suivantes :

- il ne permet pas une étude fréquence par fréquence des réponses ;
- il explore une plage de fréquences aiguës de l'audiométrie (et donc pas les fréquences graves) ;
- la profondeur de la surdité peut gêner l'interprétation des courbes pour l'analyse des latences.

7. Otoémissions acoustiques (OEA)

Les cellules ciliées internes (CCI) sont les seuls récepteurs sensoriels de l'audition, alors que les cellules ciliées externes (CCE) possèdent des propriétés micromécaniques : elles agissent de façon mécanique sur la membrane basilaire.

La contraction active des CCE induit un son dirigé vers le conduit auditif externe et enregistrable : ce sont les otoémissions acoustiques. Elles peuvent être spontanées (OEAS) ou provoquées par des sons brefs (OEAP).

L'enregistrement des OEA est une méthode non invasive d'exploration du système auditif périphérique (du conduit auditif externe à la cochlée).

Le recueil des OEAP est une méthode simple, rapide (une minute) et fiable d'exploration du fonctionnement des CCE, dont on sait qu'elles sont les premières à disparaître en cas d'atteinte cochléaire.

Cette méthode constitue un test très intéressant pour le dépistage de la surdité chez le nouveau-né. Elle permet de séparer rapidement la population testée en deux groupes :

ou secondaire à une atteinte canalaire (lithiase, par exemple), il s'agit alors d'une sialadochite. Le tableau clinique de ces affections varie en fonction de l'étiologie précise de l'affection causale.

A. Sialites virales

La glande salivaire principale la plus fréquemment atteinte par les virus est la glande parotide. Si de nombreux virus (grippe, influenzae A, coxsackie A, echovirus, cytomégalovirus, virus d'Epstein-Barr...) peuvent être responsables d'une parotidite, c'est sans conteste le paramyxovirus (oreillons) qui est le plus fréquent. L'atteinte se manifeste au décours d'épidémies en hiver et au printemps. Le diagnostic est en règle facile au décours de l'épidémie devant une tuméfaction parotidienne uni- ou bilatérale qui refoule le lobule de l'oreille et est associée à une otalgie fébrile. La palpation est douloureuse et il existe **de façon inconstante** un érythème de l'ostium du canal de Sténon (signe de Koplick). Une adénite cervicale et un énanthème érythémateux oropharyngé sont parfois associés. L'amylasémie est élevée du 6^e au 10^e jour. Le diagnostic est clinique et ne nécessite pas d'examen d'imagerie. Le traitement associe repos au lit, réhydratation *per os*, traitement antipyrétique et antalgique, et isolement (évacuation scolaire de 15 jours). Le risque de contagion est maximal dans les trois premiers jours. La guérison sans complications est la règle. Les complications (orchite avec stérilité secondaire, méningite, encéphalite et surdité) sont rares mais justifient le maintien de la vaccination ROR (rougeole-oreillons-rubéole).

B. Sialites aiguës microbiennes

Ces atteintes infectieuses qui touchent indifféremment les glandes submandibulaires ou parotides surviennent lors d'une baisse de l'état général avec déshydratation, en particulier chez le sujet âgé en période postopératoire. Elles sont le fait de bactéries pyogènes banales et leur survenue est favorisée par une cause locale : infection dentaire ou stomatite (infection canalaire ascendante). Elles peuvent aussi être secondaires à une infection de voisinage (arthrite temporomandibulaire, ostéite mandibulaire, cellulite de la face). Elles débutent sur un mode brutal ou progressif par une douleur à la mastication, puis une douleur spontanée à l'angle de la mandibule, avec température élevée. Le diagnostic est clinique devant une augmentation de volume unilatérale de la glande atteinte avec une peau en regard inflammatoire et un écoulement de pus à l'orifice du canal de Sténon ou de Wharton, favorisé par la pression douloureuse de la glande atteinte. Le traitement associe antibiothérapie (association spiramycine-métronidazole), anti-inflammatoires stéroïdiens, antalgiques et réhydratation sur une période au minimum de 10 jours. L'évolution, en règle générale favorable, peut néanmoins se faire vers la suppuration avec microabcès ou passer à la chronicité avec sclérose glandulaire.

C. Sialites tuberculeuses

L'atteinte des glandes salivaires par la tuberculose touche deux à trois fois plus souvent la glande parotide que la glande submandibulaire. Le mode révélateur le plus fréquent est alors un nodule prétragien. Ce nodule, parfois fistulisé à la peau, correspond à un foyer infectieux qui peut être soit glandulaire soit le fait d'une adénopathie. Plus rarement, le tableau clinique se présente sous la forme d'une atteinte diffuse de la glande parotide qui est ferme et tendue. Les signes généraux sont inconstants mais l'intradermoréaction à la tuberculine est, en règle générale, extrêmement positive. Seule la ponction-biopsie et/ou la biopsie permettent de faire le diagnostic avec certitude, en mettant en évidence follicule tuberculeux et nécrose caséuse. Le traitement antituberculeux est commencé après un bilan de la dissémination de la maladie.

Le traitement associe :

- une corticothérapie précoce et intense, en l'absence de lésion cornéenne (> 2 mg/kg par jour de prednisolone IV, par exemple Solumédrol® ou équivalent);
- des antiviraux (aciclovir, par exemple Zovirax®; valaciclovir, par exemple Zelitrex®) si le patient est vu précocement (première semaine). Dans les formes les plus sévères un traitement parentéral (30 mg/kg par jour d'acyclovir, 2 mg/kg par jour de prednisolone) peut être discuté.

La décompression chirurgicale du VII intrapétreux est peu pratiquée.

2. Maladie de Lyme

Cette spirochétose due à *Borrelia burgdorferi* peut entraîner à sa phase secondaire une paralysie faciale (méningoradiculite). On recherche des antécédents de morsure de tique et d'érythème migrant. Les macrolides, cyclines ou β -lactamines sont efficaces.

3. Infection à VIH

Une PFP peut être observée au début de l'infection et peut révéler la maladie. Elle est souvent associée à des symptômes évoquant une sarcoïdose.

4. Paralysies faciales otogènes

Elles sont traitées avec les complications des otites (cf. item 147 au chapitre 14). Rappelons que :

- une paralysie faciale peut compliquer une otite moyenne aiguë; elle régresse habituellement après traitement de l'otite;
- une paralysie faciale compliquant une otite moyenne chronique (cholestéatomateuse) impose une intervention otologique d'urgence (figure 6.3);
- une paralysie faciale compliquant une otite moyenne chronique sans cholestéatome doit faire rechercher une tuberculose de l'oreille.

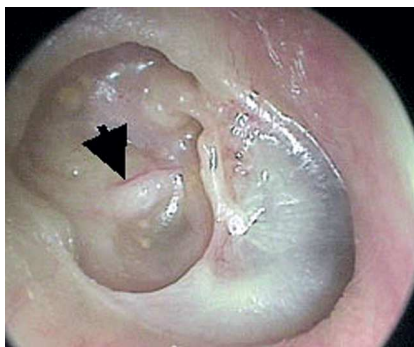


Fig. 6.3. Nerf facial (flèche) visible au travers d'une vaste poche de rétraction tympanique et lyse du mur de l'attique au cours de l'évolution d'un cholestéatome (les osselets, enclume et étrier, ont été détruits par le cholestéatome).

Toute paralysie faciale doit faire l'objet d'une otoscopie soignée.

5. Le diabète

Il peut exister une paralysie faciale en cas de diabète (mononévrite).

C. Paralysies faciales traumatiques

Le traumatisme peut atteindre le nerf facial dans son trajet intrapétreux ou extrapétreux.

1. Fractures du rocher

Les fractures du rocher s'accompagnent fréquemment d'une paralysie faciale périphérique. Celle-ci fait partie du tableau classique, avec l'otorragie et les signes cochléovestibulaires. Elle peut constituer le seul signe permettant de soupçonner une fracture du rocher chez un traumatisé crânien. Il est fondamental de faire préciser au patient, à sa famille ou à l'équipe d'urgentistes si cette paralysie faciale a été immédiate ou secondaire :

- une paralysie secondaire, d'origine inflammatoire, guérit généralement sans séquelle, à la condition d'un traitement corticoïde précoce ;
- une paralysie immédiate et complète doit faire craindre une section ou un écrasement du nerf. La TDM du rocher permet de localiser la lésion nerveuse et de préciser le caractère translabyrinthique (la PFP est alors associée à des vertiges et une surdité totale, figure 6.4) ou extralabyrinthique de la fracture. Une intervention chirurgicale exploratrice (simple décompression du nerf, suture ou greffe) est à programmer dès que l'état neurologique du patient le permet.

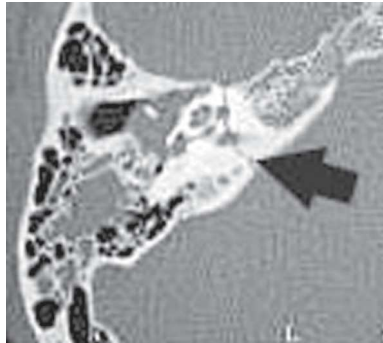

Fig. 6.4. Fracture du rocher **droit** avec un trait (flèche) traversant le conduit auditif interne, responsable d'une paralysie faciale et d'une cophose.

2. Plaies de la région parotidienne

Les plaies de la région parotidienne peuvent léser le tronc ou les branches du nerf facial (figure 6.5). La constatation d'une paralysie faciale impose une réparation chirurgicale immédiate.

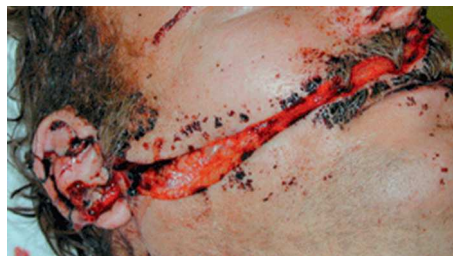

Fig. 6.5. Plaie de la face avec section des branches du nerf facial.

3. Paralysies faciales iatrogènes

Elles peuvent survenir à tous les niveaux du nerf facial :