

L'imagerie pratique en rhumatologie

Bernard Mazières

PLAN DU CHAPITRE

Radiographie standard	63	Scintigraphie osseuse	66
Système EOS	64	Échographie	67
Arthrographie	64	Densitométrie osseuse	67
Tomodensitométrie (TDM)	65	Choix des techniques	68
Imagerie en résonance magnétique (IRM) ...	66		

L'imagerie en rhumatologie occupe une place primordiale. Sans elle, il ne serait souvent pas possible de faire les diagnostics, de formuler les pronostics, de suivre l'évolution des malades. Les techniques à notre disposition sont de plus en plus nombreuses et de plus en plus coûteuses. Il importe de recourir à ces techniques à bon escient, en demandant le bon examen.

NB : le « langage » radiologique fait parler :

- en radiographie : d'opacité ou d'hyperclarté,
- en échographie : d'échogénicité (hypo/hyper),
- au scanner : de densité (hypo/hyper),
- en IRM : de signal (hypo/hyper).

Radiographie standard

Les rayons X sont une forme de rayonnement électromagnétique de fréquences comprises entre 1 016 et 1 020 Hz, les longueurs d'ondes entre 10^{-8} et 10^{-12} m et les énergies entre 28 et 130 KeV (Röntgen, 1895 : première radiographie de la main de sa femme ; temps de pose de 20 minutes). Leur domaine se situe entre l'ultra-violet et les rayons gamma. Ils sont produits par un tube à rayons X : des électrons produits par une cathode (filament de tungstène chauffé par un courant électrique) sont émis vers une anode dans une ampoule sous vide. L'anode ainsi bombardée libère de l'énergie : 99 % sous forme de chaleur et 1 % sous forme d'un rayonnement continu dont une partie dans le domaine des rayons X.

Le faisceau de rayons X émis en direction de la zone du corps à examiner est absorbé de façon différentielle en fonction de la composition chimique des organes traversés et de leur épaisseur, ainsi que de leur distance par rapport

à la source. L'atténuation est maximale dans l'os, moyenne dans les tissus mous et faible dans la graisse et l'air (poumons). La radiographie conventionnelle ne détecte que des contrastes > 4 %, ce qui est le cas pour l'os et les poumons, les deux organes « rois » de cette technique. L'image est recueillie en sortie sur un film photographique (argentique ou numérique actuellement).

Indispensables en pratique rhumatologique pour confirmer un diagnostic, mais aussi pour éliminer ou dépister des lésions malignes, les radiographies doivent être de bonne qualité photographique et la bonne position anatomique doit être vérifiée (chaque région articulaire a ses préceptes propres pour juger de la qualité de la position).

D'un point de vue technique, les articulations périphériques sont radiographiées selon les trois principes de base de la radiologie ostéo-articulaire :

1. Radiographier les deux articulations (ou les deux os) paires et symétriques lorsqu'une seule est atteinte (élément de comparaison).
2. Faire des radiographies sous deux incidences faciles à standardiser afin d'avoir deux représentations planes de ce qui existe en trois dimensions. Face et profil sont les incidences les plus simples et donc les plus reproductibles. Parfois, cependant, l'anatomie ne permet pas ces incidences simples et il faut recourir à des artifices de position (ex. : la radiographie de profil strict de la hanche voit se superposer tous les éléments osseux de la ceinture pelvienne rendant ininterprétable l'image de la hanche. Il faut donc faire des profils variés : profil chirurgical, médical, faux profil...).
3. Faire des radiographies en charge, debout, pour les articulations portantes des membres inférieurs.

L'analyse des clichés, sur un négatoscope assez puissant, doit systématiquement étudier de façon comparative :

- les contours osseux (dysplasies, ostéophytes, syndesmo-phytes),
- la trame osseuse (flou localisé, condensation, anomalies des trabécules, géodes),
- l'interligne articulaire (intégrité du cartilage),
- les parties molles,
- les grands axes.

Une image anormale peut être précisée par des clichés centrés, une étude scannographique ou par résonance magnétique nucléaire.

Ordonnance de première intention devant une pathologie d'une articulation (tableau 4.1)

Ordonnance de première intention devant une pathologie inflammatoire

- clichés des articulations atteintes, toujours de façon symétrique et sous deux incidences, sauf les mains et les poignets où l'incidence de face est suffisante ;
- clichés systématiques pour aider au diagnostic étiologique :
 - bassin de face
 - 2 avant-pieds de face
 - 2 mains de face
- surveillance radiologique tous les ans en général, tous les six mois si le rhumatisme paraît très agressif ; l'interprétation se fera donc en comparant les différents clichés.

Système EOS

Ce système est également fondé sur les rayons X, mais des détecteurs ultrasensibles permettent de réduire les doses délivrées de 50 à 80 %, ce qui le rend particulièrement intéressant chez l'enfant. En outre, deux faisceaux de rayons X très fins balayent verticalement et simultanément le corps entier en moins de 30 secondes, en position de fonction (debout) et donne deux images simultanées de face et de profil sans facteur d'agrandissement, permettant une modélisation 3D ultérieure. Ceci en fait l'outil de référence pour visualiser la totalité du rachis ou des membres inférieurs, d'autant que les logiciels embarqués permettent de calculer différents angles de façon semi-automatique (angle de Cobb pour scoliose, valgus ou varus d'un genou).

Arthrographie

Cet examen consiste à injecter dans la cavité articulaire un produit de contraste radio-opaque qui viendra silhouetter les surfaces articulaires et l'ensemble des structures intra-articulaires en opacifiant la cavité articulaire. Toutes les articulations di-artrodiales peuvent ainsi être étudiées.

L'arthrographie permet d'analyser les cartilages articulaires et de faire un diagnostic précoce d'arthrose, de visualiser une lésion méniscale (pathologie méniscale du genou), la synoviale (pathologie inflammatoire ou tumorale), des corps étrangers intra-articulaires radiotransparents. Technique simple, elle est invasive (nécessitant une injection

Tableau 4.1 Ordonnance radiologique de première intention, selon la région articulaire à explorer.

Articulation	Clichés à demander	Éventuellement
Épaule	<ul style="list-style-type: none"> • 2 épaules de face en rotation indifférente + clichés en rotations interne et externe • profil de coiffe des 2 épaules 	
Coude	2 coudes face et profil	
Mains	2 mains de face sur la même plaque	cliché recentré sur les poignets
Rachis cervical	face + profil (mais la face a peu d'intérêt) Les clichés de 3/4 ne sont pas indiqués en première intention.	cliché de face centré sur C1-C2, bouche ouverte
Rachis dorsal	face + profil	
Rachis lombaire	face + profil debout Les clichés de 3/4 ne sont pas indiqués en première intention.	cliché centré sur la charnière lombo-sacrée
Sacro-iliaque	cliché de face, centré, en compression	
Hanche	bassin de face (pieds en rotation interne pour dérouler les cols fémoraux en « effaçant » leur antéversion) 2 hanches de profil médical couché	Le faux profil de Lequesne permet de voir un pincement discret, invisible sur le cliché de face en cas de coxarthrose postérieure débutante.
Genou	2 genoux de face debout + profil couché, genou fléchi à 30° Défilés fémoro-patellaires des 2 genoux à 30° de flexion (± 60°, 90°)	Le cliché genou de face, en charge, fléchi à 30° (« schuss ») permet une meilleure analyse de l'interligne dans des formes débutantes d'arthrose.
Cheville	2 tibio-tarsiennes de face en charge 2 pieds de profil en charge	
Pied	2 avant-pieds de face 2 pieds de profil en charge	Déroulé des 2 pieds (cliché de ¾) : dégage mieux les métatarsiens.

intra-articulaire) et ne souffre pas la médiocrité. Elle ne sera pas refaite et donc doit être réussie du premier coup, comportant tous les clichés nécessaires d'emblée. Elle est souvent couplée à la tomodensitométrie (« arthro-scanner »). Elle permet un geste thérapeutique : infiltration, distension articulaire.

Tomodensitométrie (TDM)

La tomographie analogique (Bocage, 1917) cherche à individualiser un plan donné dans une structure radiographiée, en créant une image floue des autres plans situés en avant et en arrière. Pour cela, le film accompagne la source de rayonnement dans un mouvement synchrone et homothétique dont le centre est situé dans le plan de coupe. Cette technique a été rendue obsolète par le développement de la tomodensitométrie axiale transverse ou « scanner », dont elle partage le principe mais dont les images sont acquises numériquement sous différents angles. Les tomographes modernes utilisent un anneau de détecteurs et une source divergente de rayons X (figure 4.1). Le traitement numérique de l'image permet des reconstructions dans différents plans de l'espace ou en 3D. Les « densités » des pixels (échelle de gris) sont fonction de la quantité de rayons X délivrée à leur niveau. On exprime les valeurs des pixels en unités Hounsfield (UH) où l'os cortical correspond à + 1 000 UH, l'air à -1 000 UH et l'eau à 0 UH.

La TDM permet, avec une excellente résolution (de l'ordre du mm), de couper le corps selon un axe transverse, donnant ainsi des coupes qui se rapprochent des coupes anatomiques. Cette technique n'a pas grand intérêt pour étudier les articulations périphériques à l'exception de l'épaule et de l'articulation fémoro-patellaire dont le grand axe articulaire est orienté de haut en bas, c'est-à-dire perpendiculaires au plan de coupe. En revanche, elle est d'un apport précieux au rachis où elle est très utilisée. C'est un examen fait sur un malade couché, ce qui limite les explorations dynamiques ou en charge.

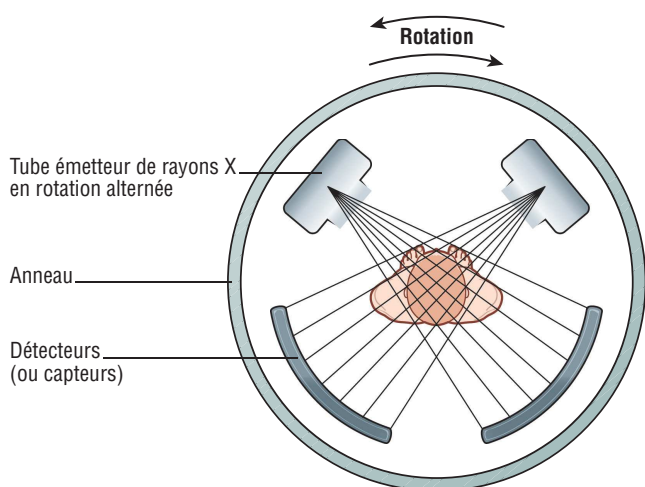


Figure 4.1 Schéma de fonctionnement du scanner.

Les scanners modernes, en multipliant les capteurs (scanners multibarrettes), et en déplaçant le tube (acquisition spiralee), augmentent les résolutions spatiale et temporelle et augmentent la couverture anatomique, permettant d'acquérir de multiples coupes jointives d'un large volume du corps en quelques secondes, mais génèrent une dosimétrie élevée (cf. encadré 4.1, tableau 4.2), posant des problèmes d'interprétation, de stockage et de radioprotection.

Encadré 4.1 La radioprotection

Les usages médicaux constituent la principale source artificielle d'exposition aux rayonnements.

Globalement, la relation dose-risque est linéaire, sans seuil, avec additivité des expositions. La protection radiologique s'est adaptée pragmatiquement au fil du temps pour répondre aux principes directeurs [1] suivants :

- souci d'égalité (principe de limitation),
- principe de précaution face à l'incertitude (principe d'optimisation),
- principe de responsabilité (principe de justification).

Un guide du bon usage des examens d'imagerie médicale a été publié en 2005 [2] en version papier accessible gratuitement. Une mise à jour de 2012 [3] existe en ligne (payante) où l'on trouve, indication par indication selon les spécialités, les examens classés selon qu'ils sont : indiqués pour établir un diagnostic, indiqués seulement dans des cas particuliers, non indiqués voire contre-indiqués, ainsi que les doses délivrées pour chacun d'entre eux.

Les objectifs de ce guide sont de :

- réduire l'exposition des patients par la suppression des examens d'imagerie non justifiés,
- améliorer les pratiques cliniques par la rationalisation des indications des examens d'imagerie,
- servir de référentiel pour les audits (évaluation des pratiques).

Un **examen utile** est celui dont le résultat (positif ou négatif) modifiera la prise en charge du patient ou confortera le diagnostic du clinicien. On peut s'aider des questions suivantes :

1. L'examen a-t-il déjà été pratiqué ?
2. Ai-je besoin de l'examen ? Non si les résultats ne modifient pas la conduite à tenir, soit parce que un résultat positif est sans impact sur la décision, soit parce qu'un résultat positif est très improbable.
3. Ai-je besoin de l'examen maintenant ? Ou peut-on attendre que ça guérisse ?
4. Est-ce le bon examen ? À impact clinique identique, préférer le moins irradiant.
5. Ai-je bien posé le problème ?

Les doses d'irradiation délivrées sont classées en 4 groupes selon leur intensité (voir, tableau 4.2). D'où les règles de radioprotection :

- limiter le champ d'irradiation au strict nécessaire,
- protéger les gonades (cache plombé),
- éviter d'irradier une grossesse débutante,
- attention aux scanners abdomino-pelviens itératifs de contrôle (cancérologie), très irradiants.

Tableau 4.2 Classification des doses délivrées.

Classe	Doses délivrées (mSv*)	Exemples
0	0	échographie, IRM
1	< 1	Rx thorax, Rx standard des membres
2	1 – 5	Rx bassin, colonne lombaire, scintigraphie osseuse, TDM tête-cou
3	5 – 10	scanner thoracique ou abdominal, TEP scan
4	> 10	certaines explorations en médecine nucléaire, en TDM ou en radiographie interventionnelle

* mSv : milli Severt.

Imagerie en résonance magnétique (IRM)

Examens d'aujourd'hui, il reste cher et d'accessibilité moindre.

Son **principe physique** est différent de l'imagerie traditionnelle aux rayons X (figure 4.2) : il est fondé sur le phénomène physique de résonance magnétique nucléaire. Tout noyau d'un atome porte une charge qui tourne autour de l'axe nucléaire et engendre un dipôle magnétique, exprimé par une grandeur appelée moment magnétique (*spin*), ou mouvement de rotation d'une particule élémentaire sur elle-même. Dans le cas de l'IRM, on enregistre la résonance magnétique nucléaire des protons de l'eau, principal constituant de l'organisme ($\approx 75\%$). En l'absence de champ, les moments magnétiques sont orientés de façon aléatoire. Dans un champ magnétique, les moments magnétiques s'orientent dans le sens de ce champ comme l'aiguille d'une boussole. Pour obtenir la résonance, il faut fournir une énergie permettant aux noyaux de passer de l'état basal à l'état excité grâce à un second champ magnétique (onde de radiofréquence) perpendiculaire au premier, de faible intensité et de durée brève (\approx μ seconde) afin d'obtenir la résonance. À l'arrêt de ce second signal, les protons reviennent à leur position initiale (relaxation), engendrant un courant induit enregistrable par unité de volume de tissu (voxel) qui dépend de la concentration en eau de ce tissu et du temps de relaxation des *spins* nucléaires. Le contraste entre deux voxels peut être augmenté si les temps de relaxation des *spins* nucléaires diffèrent dans les deux zones : on obtient

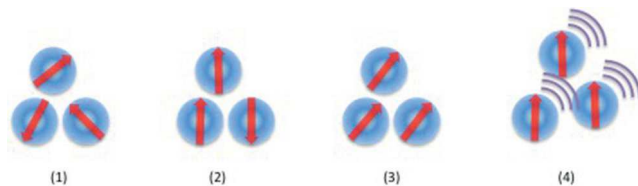


Figure 4.2 Principe physique de l'IRM. (1) Au repos, les noyaux H⁺ ont des moments magnétiques orientés aléatoirement. (2) Dans le champ magnétique, les moments magnétiques s'orientent dans la direction du champ. (3) L'application brève d'une onde de radiofréquence faible fait basculer l'orientation des moments magnétiques. (4) À la fin de l'impulsion radio, retour à la position initiale avec émission d'une onde enregistrée et traduite en image par informatique.

ainsi une image tridimensionnelle de la répartition de l'eau dans l'organisme.

Ce retour à l'état initial se décompose en deux phénomènes :

- un temps T1 (temps de relaxation longitudinale ou « *spin-réseau* ») qui dépend de la mobilité des atomes d'hydrogène ou des molécules les contenant. T1 est d'autant plus court que les dites molécules sont grosses (T1 de la graisse : 240 ms; du muscle : 730 ms dans un champ de 1 Tesla).
- un temps T2 (temps de relaxation transversale ou « *spin-spin* ») plus court, qui dépend lui aussi de la taille des molécules (T2 de la graisse : 84 ms; du muscle : 47 ms).

Ces temps de relaxation sont d'autant plus longs que l'hydratation des tissus est importante. Ainsi T1 et T2 sont augmentés dans un tissu inflammatoire, et diminués dans un tissu cicatriciel.

Selon la durée, l'intensité et la succession des ondes de radiofréquence émises dans les séquences d'excitation, le contraste de l'image va plus favoriser un paramètre, c'est pourquoi les séquences sont dites « pondérées » en densité de protons, en T1 ou en T2. La conjonction de séquences d'excitation différentes va permettre d'identifier le tissu composant la structure étudiée. On peut ainsi différencier des structures liquides, la graisse, les tissus tumoraux ou inflammatoires. En revanche, les éléments contenant du calcium (os, calcifications), dépourvus d'eau, n'émettent pas de signal et restent noirs. Des séquences utilisant des techniques particulières permettent de supprimer le signal de la graisse. L'utilisation de produit de contraste à base de gadolinium permet d'apprécier le degré de vascularisation des tissus analysés.

En pratique, l'IRM n'irradie pas, n'est pas invasive, est indolore (mais bruyante), sans danger si tout élément ferromagnétique est absent de tout organe vital : ainsi le clip d'une intervention cérébrale sera une contre-indication, alors que la présence d'une prothèse totale de hanche n'interdit pas l'examen. Comme la tomodensitométrie, l'IRM est faite sur un malade couché, dans une machine qui se présente comme un cylindre étroit dans lequel est glissé le malade (claustrophobes s'abstenir, du moins sans prémédication !). Les machines utilisées ont des aimants de 0,5 à 3 Tesla (pour mémoire, le magnétisme de la terre est de $0,5 \cdot 10^{-5}$ T). Les progrès techniques sont rapides, et font appel à de nouveaux logiciels de traitement d'image et à l'utilisation d'antennes de surface permettant une étude plus fine de telle ou telle articulation.

L'IRM explore parfaitement l'os médullaire (mais mal la corticale), la synoviale (et un éventuel épanchement), les tissus mous adjacents (muscles, tendons, ligaments, bourses).

Scintigraphie osseuse

La scintigraphie osseuse consiste à injecter par voie intraveineuse un produit radioactif ostéotrope dont on étudie la répartition sur le squelette avec un compteur à scintillations. Le traceur isotopique utilisé depuis plus de 40 ans est le technétium 99m qui répond aux exigences de sécurité nécessaires (faible irradiation, demi-vie courte, détection aisée). Pour étudier spécifiquement l'os, on fixe ce traceur à du méthylène bisphosphonate dont le tropisme osseux est remarquable. En pratique, on injecte le produit et on fait l'étude cartographique trois heures plus tard, délai optimal

de fixation osseuse du traceur (meilleur rapport fixation osseuse/fixation des parties molles). On obtient une cartographie du corps entier de face et de profil. Des clichés centrés sur une région anatomique sont possibles.

Examen très sensible pour détecter un trouble du remaniement osseux, il montre des hyperfixations marquées chaque fois que l'os est remanié de façon excessive. La fixation accrue s'explique par l'hyperostéoclastose, aussi bien que par l'hypervascularisation qui va souvent avec. Les plus intenses hyperfixations sont obtenues dans la maladie osseuse de Paget. En revanche, cet examen n'a guère de spécificité puisque toute augmentation locale du *turn-over* osseux peut s'accompagner d'une hyperfixation.

Cet examen ancien est peu à peu détrôné par l'IRM. L'arrivée du TEP-scan, ou Tomographie en Émission de Positons (PET en anglais : *Positron Emission Tomography*), couplée à la tomodensitométrie, remet la médecine nucléaire au cœur des explorations d'imagerie ostéo-articulaire. Le principe reste le même, mais le traceur radioactif est le plus souvent le glucose marqué au fluor 18 (¹⁸F-FDG : Fluro-DésoxyGlucose), principale molécule du métabolisme notamment cérébral et cardiaque, mais trouvée en concentrations élevées dans les tumeurs et tout processus inflammatoire ou infectieux. Pour une étude plus spécifiquement osseuse, on utilise le traceur fluoré seul (¹⁸FNu). En pratique, cette imagerie reste limitée à la cancérologie compte tenu de l'accessibilité limitée aux machines.

Échographie

Échographie ostéo-articulaire

Les ultrasons étaient employés pour détecter les sous-marins pendant la Première Guerre mondiale. L'utilisation médicale des ultrasons remonte à 1951 et a initialement servi à détecter des tumeurs cérébrales (Wild et Reid, en Angleterre).

Principe

L'échographie utilise comme principe de fonctionnement les ultrasons, sons dont la fréquence est comprise entre 20 000 Hz et 500 000 Hz. Ils sont inaudibles par l'oreille humaine. L'échographie consiste à appliquer **une sonde contre la peau** en face de l'organe à explorer. Cette sonde émet des ultrasons qui traversent les tissus et sont réfléchis sous la forme d'un écho recueilli et analysé par un système informatique qui retransmet en direct une image sur un écran vidéo. Les échos renvoyés et enregistrés par l'appareil sont des signatures des obstacles qu'ils ont rencontrés : selon la structure rencontrée, cette réflexion n'est pas la même (tableau 4.3). Cela permet de reconstituer des images visualisées pour établir un diagnostic.

Tableau 4.3 Vitesse des ultrasons en fonction du tissu rencontré.

Milieux traversés	Air	Eau	Tissus mous	Os
vitesse (m/s)	330	1500	1400–1650	2000–5300

Échographe

Il est constitué :

- de la sonde permettant l'émission et la réception d'ultrasons,
- du système informatique qui transforme le signal reçu en image,
- d'une console de commande permettant différents réglages,
- d'un moniteur,
- d'un système d'enregistrement des données.

Pour réaliser une échographie, l'opérateur applique un gel froid sur la peau, destiné à améliorer le contact entre la sonde et la peau (absence d'air, la vitesse des ultrasons dans l'air étant beaucoup plus lente). Ce gel permet donc de garder une image nette, car les ultrasons ne changent quasiment pas de vitesse entre chaque milieu.

Avantages

L'échographie est une technique **indolore** et non irradiante pour le patient, sans contre-indication et **sans danger pour le fœtus** au cours de la grossesse. Elle ne nécessite pas d'anesthésie et le médecin peut compléter l'interrogatoire et l'examen clinique du patient en cours d'examen. Ses résultats sont fiables et reproductibles (bien qu'opérateur-dépendant), mais l'apprentissage est long et nécessite une bonne connaissance anatomique et pathologique. Cette technique permet d'utiliser plusieurs modalités pour visualiser une anomalie : en 2D, en 3D, par échographie de contraste, avec doppler pulsé ou couleur pour détecter une vascularisation anormale, ou au contraire pour l'étude des flux.

Les avancées technologiques de ces dernières années avec un matériel de plus en plus performant, la possibilité d'un examen dynamique et comparatif, l'étude vasculaire en mode doppler, le faible coût, l'accessibilité rapide et l'absence d'irradiation ont permis de placer l'échographie parmi les techniques d'imagerie privilégiées en rhumatologie dans l'examen des parties molles et des articulations. Elle permet d'examiner notamment les tendons et leurs enthèses, les muscles et leurs aponévroses, les retinaculum, les ligaments, certaines parties des ménisques, les nerfs, les vaisseaux, la membrane synoviale, les tissus mous sous-cutanés qui n'apparaissent pas sur les radiographies standard. Elle permet de diagnostiquer un épanchement articulaire, une tendinite, une rupture ligamentaire, une tumeur des parties molles, un hématome... et parfois même des fractures sur des petits os superficiels comme les métatarsiens.

Elle est très utilisée dans :

- la médecine sportive dans les bilans post-traumatiques,
- les pathologies mécaniques comme les douleurs d'épaule par atteinte de la coiffe des rotateurs,
- les pathologies inflammatoires où elle permet d'objectiver les synovites, notamment infracliniques,
- la réalisation de gestes échoguidés (ponction et/ou infiltration).

Densitométrie osseuse

Voir chapitre 1, « Mesure de la densité osseuse ».

Choix des techniques

Devant une pathologie articulaire, il faut pouvoir étudier les différentes composantes de l'articulation que sont l'os sous-chondral, la synoviale, le cartilage en utilisant le meilleur examen pour le meilleur tissu (tableau 4.4).

Il existe davantage d'outils permettant d'explorer l'os que la synoviale et surtout que le cartilage.

Tableau 4.4 Les différentes techniques d'imagerie pour visualiser les différents tissus de l'articulation.

Techniques	Tissus			
	Os	Synoviale	Cartilage	Tendons, ligaments
Rx standard	+++	—	+	—
Arthrographie	—	++	++	—
Scanner	+++	+	+	—
Arthro-scanner	—	++	++	—
Scintigraphie	+++	—	—	—
IRM	+++	++	+	+++
Échographie	+	++	+	+++

Tissu non vu (-); peu ou indirectement vu (+); vu correctement (++); très bien vu (+++).

En pratique, trois cas de figures se présentent (figure 4.3) :

1. Le contexte clinique et la radiographie standard sont suffisamment évocateurs pour permettre un diagnostic étiologique. À titre d'exemples, citons :

- quelques douleurs mécaniques des genoux et des images caractéristiques d'une arthrose (pincement fémoro-tibial interne, ostéophytes et sclérose sous-chondrale) chez une femme de 65 ans, obèse avec un genu varum = gonarthrose fémoro-tibiale interne;
- une douleur récente de l'aîne droite chez cet asthmatique de 30 ans traité depuis plusieurs années par des corticoïdes avec une tête fémorale « décrochée » = ostéonécrose;
- un aspect de déminéralisation hétérogène, mouchetée de ce pied douloureux et gonflé depuis une contusion dans un accident de voiture il y a un mois = syndrome douloureux régional complexe;
- un flou des plateaux vertébraux de part et d'autre d'un disque pincé chez cet homme qui souffre depuis deux semaines et présente une fièvre = spondylodiscite.

Tous ces exemples montrent des formes évoluées de maladies ostéo-articulaires. Les examens de deuxième intention sont le plus souvent inutiles pour le diagnostic. Ils peuvent être parfois indiqués dans une perspective préthérapeutique (notamment pour poser une indication chirurgicale).

2. L'examen clinique localise l'articulation malade, la radiographie standard n'est pas normale, mais ne présente aucune spécificité permettant de porter un diagnostic

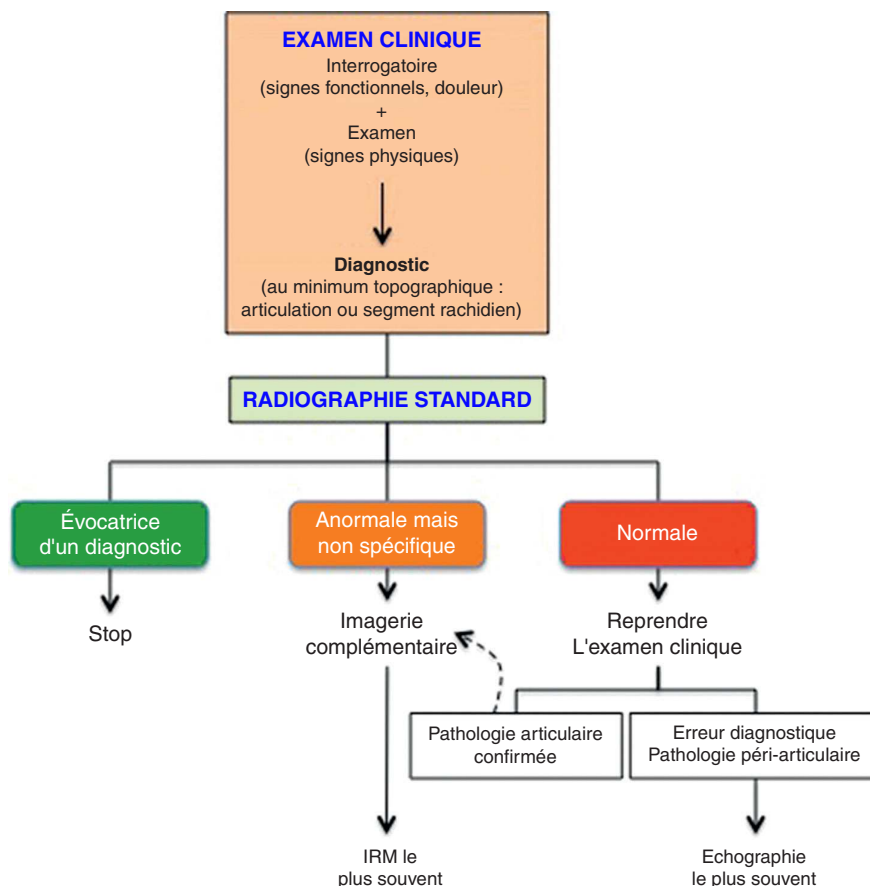


Figure 4.3 La cascade des examens d'imagerie.

étiologique. L'anomalie non spécifique est souvent osseuse (léger flou, modification localisée de la trame du côté malade par rapport au côté sain). Ces anomalies ont le mérite d'attirer l'attention sur l'os et de faire réaliser un examen de deuxième intention explorant bien ce tissu (IRM). Parfois, on devine un léger pincement articulaire par rapport au côté opposé et on suspecte – si le contexte clinique est en faveur – une pathologie cartilagineuse. On s'oriente plutôt vers une arthrographie ou un arthro-scanner. En revanche, une pathologie synoviale ne se détecte guère sur une radiographie standard, sauf à un stade assez tardif de la maladie. On peut alors s'aider de l'échographie. Mais c'est aussi dans les pathologies inflammatoires que les perturbations biologiques sont les plus parlantes (*voir* chapitre 5).

3. Enfin, alors que l'examen clinique montre une atteinte indubitable d'une articulation, la radiographie standard est strictement normale. C'est le fait des maladies débütantes, c'est le cas de figure le plus difficile. Seule l'anamnèse peut éventuellement orienter plutôt vers un tissu que vers un autre. Sinon, c'est à l'aveugle que l'on demande les examens : pour voir une pathologie osseuse ou synoviale (IRM), pour voir une pathologie cartilagineuse ou synoviale (arthrographie ou arthro-scanner).

Les choix sont également dictés par l'accessibilité à tel ou tel examen (une scintigraphie nécessite un service de médecine nucléaire, une IRM a de longs délais de rendez-vous et elle est onéreuse, une arthrographie d'une articulation

autre que le genou n'est pas techniquement maîtrisée par tous les radiologues). Il faut savoir différencier le cas dans lequel il n'y a pas d'urgence et où la solution viendra d'une seconde radiographie standard faite ultérieurement, du cas dans lequel attendre peut être préjudiciable au malade et où il faut mettre en jeu les examens de deuxième intention sans retard (cf. encadré 4.1). C'est souvent une décision difficile à prendre. C'est là que le conseil du spécialiste est particulièrement utile.

Remerciements

Au Docteur Bénédicte Jamard, rhumatologue, praticien hospitalier au Centre de Rhumatologie du CHU de Toulouse, échographiste, pour sa relecture soigneuse et compétente et ses remarques judicieuses.

Références

- [1] OCDE. Agence pour l'énergie nucléaire ; organisation de coopération et de développement économiques. La radioprotection aujourd'hui et la voie du développement durable ; 2007. ISBN 978-92-64-99014-2.
- [2] Guide du bon usage des examens d'imagerie médicale. ANAES ; 2005, www.has-sante.fr
- [3] Guide du bon usage des examens d'imagerie médicale, mise à jour, www.gdu.radiologie.fr ; 2012.

